

al. Sleep and Phelan-McDermid Syndrome: Lessons from the International Registry and the scientific literature [J]. *Mol Genet Genomic Med*, 2022, 10(10): e2035.

[20] 张红运, 王曦. Phelan-McDermid 综合征临床及微阵列比较基因组杂交芯片技术分析[J]. *临床儿科杂志*, 2014, 32(6): 579-582.

[21] HARONY-NICOLAS H, DE RUBEIS S, KOLEVZON A, et al. Phelan McDermid syndrome: from genetic discoveries to animal models and treatment[J]. *J Child Neurol*, 2015, 30(14): 1861-1870.

[22] CANITANO R. New experimental treatments for core social domain in autism spectrum disorders[J]. *Front Pediatr*, 2014, 2: 61.

[23] HARONY-NICOLAS H, KAY M, DU H J, et al. Oxytocin improves behavioral and electrophysiological deficits in a novel Shank3-deficient rat[J]. *Elife*, 2017, 6: e18904.

[24] KOLEVZON A, BUSH L, WANG A T, et al. A pilot controlled trial of insulin-like growth factor-1 in children with Phelan-McDermid syndrome[J]. *Mol Autism*, 2014, 5(1): 54.

[25] ZWANENBURG R J, BOCCA G, RUITER S A, et al. Is there an effect of intranasal insulin on development and behaviour in Phelan-McDermid syndrome? A randomized, double-blind, placebo-controlled trial[J]. *Eur J Hum Genet*, 2016, 24(12): 1696-1701.

[26] COSTALES J, KOLEVZON A. The therapeutic potential of insulin-like growth factor-1 in central nervous system disorders[J]. *Neurosci Biobehav Rev*, 2016, 63: 207-222.

[27] XIE R J, LI T X, SUN C, et al. A case report of Phelan-McDermid syndrome: Preliminary results of the treatment with growth hormone therapy[J]. *Ital J Pediatr*, 2021, 47(1): 49.

[28] GARCÍA-BRAVO C, PALACIOS-CEÑA D, GARCÍA-BRAVO S, et al. Social and family challenges of having a child diagnosed with Phelan-McDermid syndrome: A qualitative study of parents' experiences[J]. *Int J Environ Res Public Health*, 2022, 19(17): 10524.

[29] LEBLOND C S, NAVA C, POLGE A, et al. Meta-analysis of SHANK mutations in autism spectrum disorders: A gradient of severity in cognitive impairments[J]. *PLoS Genet*, 2014, 10(9): e1004580.

[30] JESSE S, MÜLLER H P, SCHOEN M, et al. Severe white matter damage in SHANK3 deficiency: a human and translational study[J]. *Ann Clin Transl Neurol*, 2020, 7(1): 46-58.

(收稿日期:2022-11-08 修回日期:2023-07-13)

• 案例分析 •

恶性潜力不确定的子宫平滑肌源性肿瘤 合并心力衰竭 1 例并文献复习

吉云云, 魏 芳

(山西医科大学第二医院, 山西 太原 030000)

【摘要】 子宫平滑肌源性肿瘤(LM)可根据有丝分裂活性和增殖能力、细胞学异型性和凝血(或肿瘤细胞坏死)被分类为平滑肌瘤、平滑肌肉瘤或恶性潜力不确定的平滑肌肿瘤(STUMP)。恶性潜力 STUMP 是一种定义不明确的肿瘤类别, 介于良性和恶性 LM 之间, 罕见且难以诊断, 是医学上的一个巨大挑战。该文回顾性分析该院收治的恶性潜力 STUMP 合并心力衰竭病例 1 例, 讨论恶性潜力 STUMP 的发病机制、诊断及复发情况, 以提高对该病的临床认识。

【关键词】 子宫平滑肌源性肿瘤; 并发症; 心力衰竭; 病例报告

DOI: 10.3969/j.issn.1009-5519.2023.16.037

中图法分类号: R71

文章编号: 1009-5519(2023)16-2876-05

文献标识码: B

子宫肌瘤是女性生殖系统器官的常见病及多发病。在良性肿瘤中, 子宫肌瘤所占比例最高, 生育期

是高发的年龄阶段, 也有研究表明绝经以前子宫平滑肌源性肿瘤(LM)的患病率可达 60%~80%^[1]。恶性

潜力不确定的子宫平滑肌肿瘤(STUMP)作为 LM 的一种罕见亚型组,缺乏组织病理学的特征性表现,导致无法以良、恶性的标准来判定,且发病率尚未可知,临床病例极少,故对该病的诊断、发病机制及复发因素仍有待明确。因此,本文拟对恶性潜力 STUMP 合并心力衰竭罕见病例进行报道,旨在为丰富临床经验。

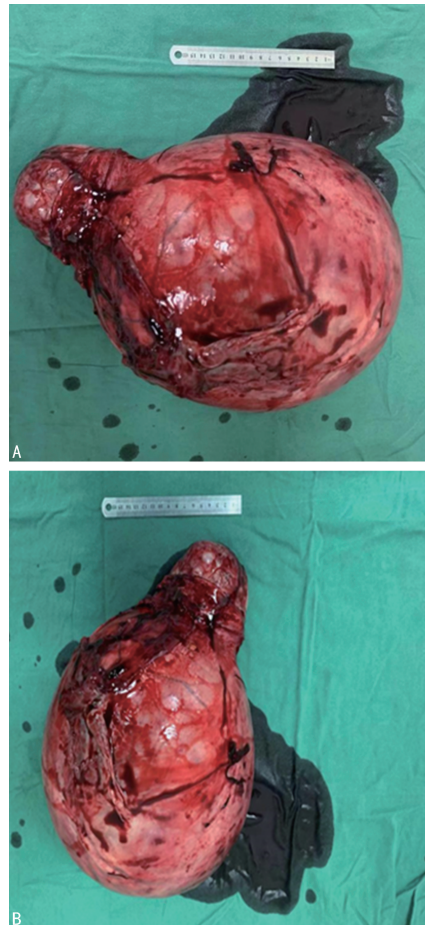
1 临床资料

1.1 病史情况 患者女,75 岁,因体检发现盆腔肿物 25 年,明显增大 5 年,于 2022 年 10 月 20 日就诊于本院妇产科。患者 1997 年于吕梁市医院体检行妇科彩色多普勒超声(彩超)示:子宫肌瘤,大小约 8 cm,无经量、经期及月经周期改变,无腹痛、腹胀,无恶心、呕吐,无阴道流血等不适,未予重视、未予诊治。2020 年 6 月自扪及腹部肿物约西瓜大小,无任何不适,仍未就诊。2022 年 10 月 6 日出现全身水肿,伴下腹憋胀,无胸憋、气紧,无阴道流血,无尿频、尿急等症状,就诊于临县医院行盆腹腔核磁共振成像(MRI)示:盆腹腔巨大实性占位(25 cm×18 cm×35 cm)。患者一般情况中等,精神、食欲、睡眠佳,大小便正常,体重减轻 5 kg。眼睑水肿(++),四肢水肿(++++)。既往史:患高血压 25 年,血压最高达 180/100 mm Hg (1 mm Hg=0.133 kPa),血压控制尚可。患脑梗死 13 年,无后遗症,未规律口服药物。否认糖尿病病史,无手术、创伤史。月经史:既往月经规律,15 岁初潮,经期 7 d,周期 30 d,绝经 25 年。婚育史:孕 3 产 3,自然分娩 2 女 1 子。家族史:否认家族遗传病史及类似病史。

1.2 入院检查 妇科检查示:外阴发育正常,已婚已产型;阴道:畅;宫颈:开大 10 指,可见肿物突出,约儿头大小;盆腔:可触及一肿物大小约 30 cm×25 cm,活动可,压痛(-),肿物上界达剑突下,下界达宫颈外口,两侧达腋中线。妇科彩超示:盆腹腔内可见一巨大不均质高回声区,上至剑突下,下达宫颈外口,两侧达腋中线,内回声不均匀,内可见星点状血流信号,周围似可见子宫肌层组织包绕,双侧卵巢未显示,双侧髂窝处可见液性暗区。彩超提示:盆腹腔内巨大不均质回声区,腹水。盆腹腔 CT 平扫+增强示:盆腹腔巨大占位,考虑恶性可能,结合临床,盆腔积液及腹水。肿瘤相关抗原 CA125 为 430 IU/mL(参考范围 0~35 IU/mL),人附睾分泌蛋白(HE4)239 pmol/L(参考范围 0~140 pmol/L),CA199、CA153、癌胚抗原(CEA)等均在正常值范围内。

1.3 手术及病理 术前诊断:盆腔肿物性质待查,子宫肿瘤?卵巢肿瘤?绝经后期高血压 3 级(极高危),低蛋白血症,全身水肿、腹水,轻度贫血,心力衰竭,心

功能 IV 级,左心房扩大,左心室扩大,升主动脉扩张,二、三尖瓣关闭不全,肺动脉压力增高(轻度),心包积液,双肺炎症,肺结节,肺气肿,双侧胸腔积液,局限性肺不张,右肾积水,胆囊结石。排除手术禁忌证后,患者于 2022 年 10 月 25 日在本院行经腹全子宫+双附件切除术+膀胱修补术+部分大网膜切除术+胆囊切除术,手术切口选择从剑突下到耻骨联合的 30 cm 中线进行。术中探查见盆腹腔巨大肿物,为子宫,子宫增大如孕约 8 月大小,子宫下段及宫颈增粗膨大,呈桶状(图 1),双侧卵巢巢约 2.0 cm×1.0 cm,呈脑回样改变,双侧输卵管外观及走行未见异常。手术难度大,失血量约 1 200 mL,术中给予输注去白细胞悬浮红细胞 8 U,新鲜冰冻血浆 800 mL。术中子宫及双附件快速冰冻病检回报:梭形细胞肿瘤,部分区域退变坏死伴钙化,局部细胞轻度非典型增生,其间散在淋巴细胞浸润,初步考虑间叶源性肿瘤,倾向 LM。腹水中未见癌细胞。在大体检查中,可见病变为 30.0 cm×25.0 cm×20.4 cm 灰白色块,重 7.5 kg,坚硬且呈橡胶状(图 2),切割表面可见小梁图案,有几个出血区域。



注:A.垂直面;B.侧面。

图 1 子宫肿物完整标本

手术顺利,考虑患者高龄且合并心力衰竭等基础疾病,术后转 ICU 继续治疗。目前,患者各项指标正

在不断好转。术后石蜡病检(子宫+双附件)示:符合子宫平滑肌伴脂肪化生,局部富于细胞,镜下:送检梭形细胞肿瘤,部分区域变性坏死伴钙化,轻度非典型性,免疫组织化学检查结果:SMA(+),Desmin(+),Ki67($+<1\%$),S100(-)。子宫内膜呈萎缩性改变。双侧输卵管卵巢呈萎缩性改变。腹水石蜡病检示:未见肿瘤细胞。

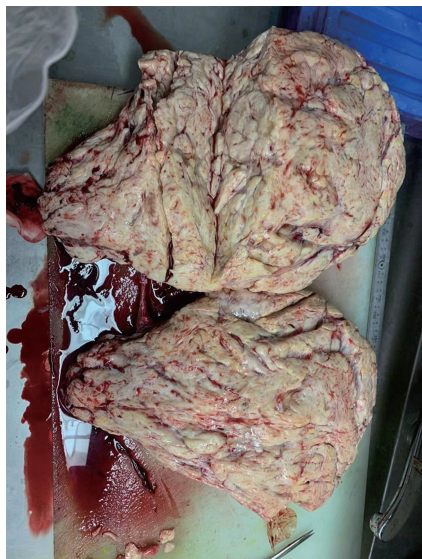

图 2 标本对剖图

2 讨 论

世界卫生组织认为,恶性潜力 STUMP 是一组异质的罕见肿瘤,无法在组织学上明确诊断为良性或恶性,也正因为恶性潜力无法预测,常常会引起病变可能以恶性方式出现的担忧^[2]。该病多见发病于 40~50 岁中年妇女^[3]。目前,其确切病因尚未明了。LM 的发生可能与高雌激素水平有关。肌瘤中雌二醇的雌酮转化低于正常肌组织;肌瘤中的雌激素受体浓度明显高于周边肌组织,故肌瘤发生的重要因素之一可能是肌瘤组织对雌激素的高敏性。孕激素也有促进肌瘤有丝分裂、刺激肌瘤生长的作用。细胞遗传学异常、细胞信号通路失调和 miRNA 的表达参与了 LM 的发生。部分子宫肌瘤会表现出遗传学异常,如 12 号和 14 号染色体长臂片段相互换位、12 号染色体长臂重拍及 7 号染色体长臂部分缺失等^[4]。长期暴露于性类固醇激素是 LM 的危险因素,比如月经初潮年龄早及多次妊娠^[5]。另外肥胖、饮食、缺乏运动和吸烟与 LM 的发生也有一定的关系^[5]。

恶性潜力 STUMP 的临床表现与 LM 相似,主要体现在经量多、经期长、周期缩短、盆腔压迫症状,也有部分患者无不适症状,仅在体检过程中偶然发现。极少数(如本例患者)出现 Meigs 综合征,表现为巨大的子宫肿块伴发腹水或单双侧的胸腔积液。MRI/CT 能够明确肿瘤的位置、大小及对周边组织的浸润

情况。对本例患者的 LM 进行全腹盆 CT 平扫+增强检查,结果显示出巨大的子宫肿块伴出血和坏死,但具体区别子宫肿瘤类别时往往缺乏特异的成像特征而具有挑战性。本例患者术前超声检查对病灶血管、回声区均有一定的描述,虽不考虑恶性,但再结合盆腹腔增强 CT 及术前肿瘤标志物 CA125、HE4 的水平,还是有恶性病变的可能。HE 等^[6]通过分析接受了氟脱氧葡萄糖-正电子体层扫描成像(FDG PET)检查的 21 例 LM 患者,发现平滑肌肉瘤(LMS)/STUMP 的代谢肿瘤/坏死比显著高于 LM,提出了 FDG PET 上的代表恶性肿瘤典型的凝血性坏死区的“空心球”标志,FDG PET 成为区分肌瘤与 LMS/STUMP 病变的有效方法。目前,有关将 FDG PET 用于对 LM 进行良、恶性鉴别诊断的报道较少,本例患者术前是否可以结合 FDG PET 检查来进一步明确良、恶性病变是个值得思考的问题,还需进行大量研究及探索。另外,患者术前考虑患心力衰竭,心功能 IV 级,左心房扩大,左心室扩大,升主动脉扩张,二、三尖瓣关闭不全,肺动脉压力增高(轻度),心包积液,双肺炎症,肺结节,肺气肿,双侧胸腔积液,局限性肺不张。其心力衰竭原因一方面可能是由于肿物过大压迫导致,引起全身血管收缩,从而加重了心脏负荷;另一方面也可能是由于胸腔积液、肺气肿等基础肺部疾病,给心脏带来不少的负担。

免疫组织化学检查有助于该病的确诊。平滑肌肌动蛋白(SMA)广泛表达于平滑肌血管壁、肠壁、肌层,常用于标记平滑肌;结蛋白(Desmin)能有效鉴别肌源性肿瘤的良、恶性,良性肌瘤的 Desmin 多为阳性,肌肉瘤、间皮瘤等常表现为阴性;Ki-67 作为细胞增殖的指标,在细胞周期 G1、S、G2、M 期均有表达,G0 期缺如,和肿瘤分化程度、浸润、转移、预后密切相关,Ki-67 阳性率越高时,肿瘤增殖越快,提示恶性程度越高,但是 Ki-67 的表达在 STUMP 和 LMS 之间无明显差异,不能作为区分两者的重要标志物,但在复发病例中 Ki-67 表达呈强阳性,可作为 STUMP 的预后指标^[7];S100 是神经组织的标志,存在于神经及少数间叶组织中等,常用于诊断神经鞘瘤、恶黑、脂肪肉瘤。本例患者术后石蜡病检结果提示 Desmin、SMA 均为阳性,表明病变的恶性程度相对较低,可确诊为 LM;Ki67($+<1\%$),可认为其复发风险相对较低,但不除外复发可能,还需长期随访。

STUMP 的治疗方式可根据有无生育要求行子宫肌瘤剔除术或子宫全切术及子宫全切术联合双附件切除术。大多数患者会选择非保守的手术方法,但术后仍有复发的可能性,复发率为 6.9%~27.0%^[3]。RIZZO 等^[8]认为 STUMP 的复发部位通常是不可预

测的,局部组织、肺部及骨中均可复发。在局部复发部位中,子宫占局部复发的 1/3。复发因素分析:(1)无保护的病变切除粉碎与疾病的复发有关。有研究表明,在 LMS 或 STUMP 患者中,无保护粉碎与腹内复发风险增加之间存在相关^[9-10]。PEDRA 等^[11]对 125 例 LMS 或 STUMP 患者进行统计分析发现,与未接受粉碎治疗相比,接受 STUMP 粉碎治疗的女性死亡率和复发风险均有所增加。SAHIN 等^[12]探讨了 57 例诊断为 STUMP 患者的肿瘤学结果,发现接受子宫切除术或子宫肌瘤切除术进行 STUMP 治疗的患者复发率相似。本例患者手术采取剖腹方式,将巨大子宫肿物完整取出,极大程度上避免了肿瘤的扩散。(2)组织病理学特征是复发的因素。GUPTA 等^[13]提出非典型有丝分裂、上皮样分化和血管侵犯是可能预测复发的指标。HUO 等^[14]认为每 10 个高倍镜视野大于 10 个有丝分裂可以作为复发的危险因素,且已得到大量实验证实。(3)异常的 P53 表达、弥漫性 P16 的表达及 Bcl-2 基因的损伤与 STUMP 的复发也有一定关系。p53、p16 已成为恶性 LM 的重要预后标志物^[15]。p53 通过与 TP53 相关联发挥作用,TP53 作为肿瘤抑制基因,当发生基因突变时会导致 p53 的异常表达,p53 的异常表达已经成为子宫平滑肌恶性肿瘤的标志^[15]。p16 作为肿瘤抑制蛋白,在调节细胞周期上发挥作用,但其功能缺陷时,会出现在肿瘤细胞中弥漫性表达,成为癌症的致病因素。p53、p16 异常表达的 STUMP 患者有一定程度的疾病复发,但复发率尚不准确,提示后期的随访时间应该更长、随访内容应更严格。Bcl-2 是一种由 BCL2 基因在人类中编码的蛋白质,在细胞凋亡的调节中起主要作用。CONCONI 等^[16]证实了在 STUMP 及 STUMP 复发患者中存在 BCL2 基因表达,并将其作为 STUMP 的预后标志物。任何一种独立的预后标志物对于疾病的预后评价并不准确,必须将其结合起来,为疾病的复发预测提供充分的依据。

在接受子宫切除术治疗且术中诊断为 STUMP 的女性应每 6 个月接受定期随访,直至第 5 年,此后每 5 年随访 1 次,每次随访内容应包括病史、妇科检查及腹部盆腔超声检查和 MRI,还要行胸部 X 线片检查以排除转移。另外,对于接受保留生育功能手术的女性,目前已有 STUMP 复发的病例报道,应严格按照上述建议进行术后随访。恶性潜力 STUMP 仍可能以 STUMP 或 LMS 的形式复发^[17]。对于随访复发或转移的患者,再次手术切除肿瘤病变后,可选择药物治疗(醋酸甲羟孕酮、Gn-RH 激动剂)或化疗,但药物疗效尚不清楚。由于 STUMP 诊断的不确定性,合理治疗方案必须始终符合患者维持其生殖功能

和生育能力的愿望,并严格加强术后随访。

与 LM 和 LMS 相比,作为罕见病,STUMP 的诊断和复发仍然存在许多不确定性,以及与复发有关的其他免疫组织化学因素的可能性,但目前尚缺乏进一步相关报道。大多数病例的复发风险虽较低,但个体风险仍不可预测。由于发病率低和非典型临床模式,目前还未建立明确的治疗共识,最好的治疗策略是手术,手术尽量避免无保护的粉碎。对于临床、实验室检查似乎只能推定诊断,未来要研究如何提高术前诊断与复发相关的组织免疫学因素,从而更好地进行个性化的手术选择和随访。

参考文献

- [1] GIULIANI E, AS-SANIE S, MARSH E E. Epidemiology and management of uterine fibroids [J]. *Int J Gynaecol Obstet*, 2020, 149(1): 3-9.
- [2] NING C C, ZHANG L, ZHAO C Y, et al. Clinical and reproductive outcomes of uterine smooth muscle tumor of uncertain malignant potential: A single-center retrospective study [J]. *J Int Med Res*, 2021, 49(4): 3000605 211008065.
- [3] LIU X Z, HUANG C Y, HUANG C N, et al. Uterine smooth muscle tumor of uncertain malignant potential: A review of current knowledge [J]. *Taiwanese J Obstet Gynecol*, 2022, 61(6): 935-940.
- [4] BARANOV V S, OSINOVSKAYA N S, YARMOLINSKAYA M I. Pathogenesis of uterine fibroids development [J]. *Int J Mol Sci*, 2019, 20(24): 6151.
- [5] MCWILLIAMS M M, CHENNATHUKUZZHI V M. Recent advances in uterine fibroid etiology [J]. *Semin Reprod Med*, 2017, 35(2): 181-189.
- [6] HE G Z, FANG Y H, LIN J, et al. Presurgical identification of uterine smooth muscle malignancies through the characteristic FDG uptake pattern on PET scans [J]. *Contrast Media Mol Imaging*, 2018, 2018: 7890241.
- [7] RUBISZ P, CIEBIERA M, HIRNLE L, et al. The usefulness of immunohistochemistry in the differential diagnosis of lesions originating from the myometrium [J]. *Int J Mol Sci*, 2019, 20: 1136.
- [8] RIZZO A, RICCI A D, SAPONARA M, et al.

Recurrent uterine smooth-muscle tumors of uncertain malignant potential (STUMP); State of the art [J]. *Anticancer Res*, 2020, 40: 1229-1238.

- [9] PEETERS N, HULSBOSCH S, BALLAUX F, et al. Uterine smooth muscle tumors of uncertain malignant potential: Analysis of diagnoses and therapies illustrated by two case reports [J]. *Eur J Gynaecol Oncol*, 2016, 37: 367-373.
- [10] QIN C, SHI H Y, LU W G, et al. Unexpected uterine sarcomas in 4 478 patients with electric power morcellation for leiomyom-as [J]. *Eur J Obstet Gynecol Reprod Biol*, 2018, 230: 85-89.
- [11] PEDRA N S, HENSLEY M L, SO M, et al. The impact of tumor fragmentation in patients with stage I uterine leiomyosarcoma on patterns of recurrence and oncologic outcome [J]. *Gynecol Oncol*, 2021, 160(1): 99-105.
- [12] SAHIN H, KARATAS F, Coban G, et al. Uterine smooth muscle tumor of uncertain malignant potential: Fertility and clinical outcomes [J]. *J Gynecol Oncol*, 2019, 30(4): e54.
- [13] GUPTA M, LAYRY AL, NUCCI M R, et al. Predictors of adverse outcome in uterine smooth muscle tumors of uncertain malignant

potential (STUMP): A clinicopathological analysis of 22 cases with a proposal for the inclusion of additional histological parameters [J]. *Histopathology*, 2018, 73(2): 284-298.

- [14] HUO L Q, WANG D, WANG W Z, et al. Oncologic and reproductive outcomes of uterine smooth muscle tumor of uncertain malignant potential: A single center retrospective study of 67 cases [J]. *Front Oncol*, 2020, 10: 647.
- [15] TRAVAGLINO A, RAFFONE A, GENCARELLI A, et al. p53, p16 and ki67 as immunohistochemical prognostic markers in uterine smooth muscle tumors of uncertain malignant potential (STUMP) [J]. *Pathol Res Pract*, 2021, 226: 153592.
- [16] CONCONI D, CHIAPPA V, PEREGO P, et al. Potential role of Bcl2 in the recurrence of uterine smooth muscle tumors of uncertain malignant potential [J]. *Oncol Rep*, 2017, 37: 41-47.
- [17] BERRETTA R, ROLLA M, MERISIO C, et al. Uterine smooth muscle tumor of uncertain malignant potential: A three-case report [J]. *Int J Gynecol Cancer*, 2008 (18): 1121-1126.

(收稿日期: 2022-12-03 修回日期: 2023-07-04)

(上接第 2851 页)

- [9] 向征, 康清杰. 我国临床医学专业型硕士研究生的培养现状 [J]. *中国继续医学教育*, 2015, 7(11): 15-16.
- [10] 张海斌, 付雍, 杨宁. 临床医学专业学位研究生培养现状与改进策略 [J]. *中华医学教育探索杂志*, 2012, 11(5): 478-481.
- [11] 赵冬, 何学君, 许晖, 等. 神经外科住院医师规范化培训临床带教方式及效果研究 [J]. *现代医药卫生*, 2019, 35(23): 3696-3697.
- [12] 李雨璘, 魏秀艳, 袁斓, 等. 临床医学专业硕士研究生培养现状调查分析 [J/CD]. *当代教育实践与教学研究(电子刊)*, 2021(9): 176-177.
- [13] 龚自力. 脑血管介入医师培训模式的改革与效果评价 [J]. *中国卒中杂志*, 2015, 10(12): 3-5.
- [14] ARIKAN F, FERNÁNDEZ-ALÉN J. Criteria for education and training in Interventionist-

Neuro-Interventionism *Neuroradiology*, agreed by the Spanish Interventionist *Neuroradiology Group (GENI) of the Spanish Neuroradiology Society (SENR) and the Expert Group of the Spanish Neurosurgery (SENEC) and Neurology (SEN). A basis for obtaining Accreditation in centres and specialists in Interventionist-Neuro-Interventionism Neuroradiology [J]. Neurocirugia (Astur)*, 2016, 27(1): 41-48.

- [15] 刘坤, 黄昊, 周丹, 等. 神经外科专业学位研究生介入技能培养体系构建的思考与探索 [J]. *教学方法创新与实践*, 2020, 3(9): 170.
- [16] 王忠诚. 中国神经外科专科医师培养的法律依据 [J]. *中华神经外科杂志*, 2004, 20(6): 433-436.

(收稿日期: 2022-11-20 修回日期: 2023-07-12)