

## 论著·临床研究

## 腹主动脉旁副神经节瘤 2 例

张子威<sup>1</sup>, 杨 帅<sup>2</sup>, 施 挺<sup>1</sup>, 冯 翔<sup>1</sup>

(1. 海军军医大学附属长海医院泌尿外科, 上海 200433; 2. 蚌埠医学院第一附属医院泌尿外科, 安徽 蚌埠 233000)

**[摘要]** 2023 年 5 月海军军医大学附属长海医院泌尿外科收治 2 例腹主动脉旁副神经节瘤患者, 病例 1 为初诊患者, 行腹膜后肿瘤切除术; 病例 2 为复诊患者, 行腹膜后肿瘤切除、右肾动脉重建联合左肾静脉切除人工血管重建术。术后均未见复发。分析腹主动脉旁副神经节瘤的诊疗特点, 手术是副神经节瘤患者的主要治疗方法, 对毗邻血管的充分了解及处理是腹主动脉旁副神经节瘤手术安全的保障。

**[关键词]** 腹主动脉旁; 副神经节瘤; 外科手术; 诊疗特点

**DOI:** 10.3969/j.issn.1009-5519.2024.10.019 **中图法分类号:** R739.4; R730.56

**文章编号:** 1009-5519(2024)10-1707-04 **文献标识码:** A

## Para abdominal aortic paraganglioma in two cases

ZHANG Ziwei<sup>1</sup>, YANG Shuai<sup>2</sup>, SHI Ting<sup>1</sup>, FENG Xiang<sup>1</sup>

(1. Department of Urology, Changhai Hospital Affiliated to Naval Medical University, Shanghai 200433, China; 2. Department of Urology, First Affiliated Hospital of Bengbu Medical College, Bengbu, Anhui 233000, China)

**[Abstract]** In May 2023, The two patients with paraganglioma of the abdominal aorta were admitted to the Department of Urology at Changhai Hospital Affiliated to Naval Medical University. The case one was a primary patient who underwent retroperitoneal tumor resection, and the case two was a repeat patient who underwent retroperitoneal tumor resection, right renal artery reconstruction combined with left renal vein resection and artificial revascularization. No recurrence was seen after surgery. Analyzing the diagnostic and therapeutic characteristics of paraganglioma of the abdominal aorta, surgery was the main treatment method for patients with paraganglioma, and the adequate understanding and treatment of adjacent blood vessels was the guarantee of the safety of surgery for paraganglioma of the abdominal aorta.

**[Key words]** Para abdominal aorta; Paraganglioma; Surgery operative; Diagnosis and treatment characteristics

副神经节瘤是一种罕见的神经内分泌肿瘤, 起源于肾上腺外的嗜铬细胞组织, 因肿瘤位置及分泌活动不同, 临床表现不一<sup>[1]</sup>。当前, 手术切除仍为副神经节瘤的主要治疗措施<sup>[2]</sup>。随着围手术期管理和手术技术的改善, 手术死亡率已显著下降<sup>[3]</sup>。但当肿瘤包绕腹腔大血管时手术难度、手术风险急剧增加。现将海军军医大学附属长海医院泌尿外科近期收治的 2 例腹主动脉旁副神经节瘤患者的诊治情况报道如下。

## 1 临床资料

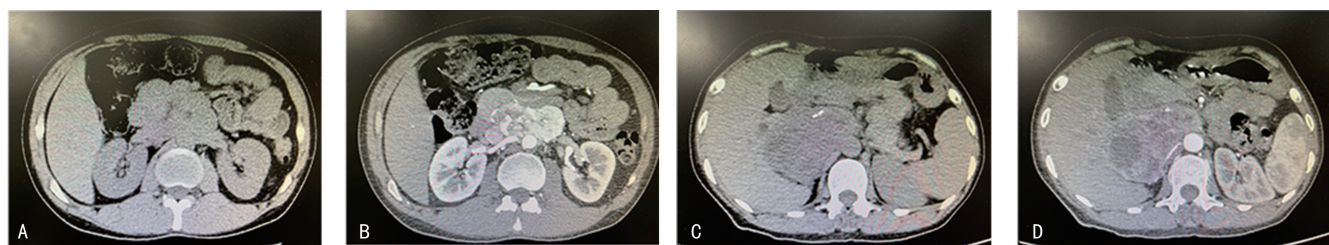
**1.1 病例 1** 患者, 男, 31 岁。因中腹部疼痛伴反复腹泻、呕吐 1<sup>+</sup> 个月, 于 2023 年 5 月收入海军军医大学附属长海医院泌尿外科。既往高血压病史 3 年, 最高达 176/114 mm Hg (1 mm Hg = 0.133 kPa), 有一过

性头晕史, 口服替米沙坦血压平素控制尚可。下腔静脉 CT 增强造影检查提示腹膜后占位, 考虑为副神经节瘤, 腹膜后约十二指肠水平段处可见一大约 7.3 cm × 5.4 cm × 2.4 cm 软组织影, 与下腔静脉、腹主动脉及左肾静脉关系密切; 下腔静脉走行可, 管壁光整, 管腔未见明显充盈缺损; 肝静脉、两侧肾静脉及髂内外静脉走行尚可。见图 1 A、B。三维重建模型提示腹膜后占位, 与下腔静脉及腹主动脉关系密切, 左肾静脉受包绕, 推压下腔静脉。见图 2 A、B、C。术前查血去甲化肾上腺素 1 960.7 pg/mL, 血变肾上腺素 31.7 pg/mL, 尿游离肾上腺素 13.2 μg/24 h, 尿游离去甲肾上腺素 1 417.68 μg/24 h, 尿游离多巴胺 634.2 μg/24 h。完善相关术前准备后行开放经腹膜

入路手术治疗(腹膜后肿瘤切除术),具体方法:气管插管静脉复合麻醉成功后取剑突下腹正中切口进入腹腔后探查肿瘤位置,见肿物位于腹主动脉与下腔静脉之间,沿下腔静脉左侧游离肿物四周,未见明显血管侵犯,完整将肿物切除。术中无明显血压波动,进行了输血治疗。术后常规采取补液、镇痛、抗炎等对症处理,密切监测患者各项生命体征及检验结果。术后未进行抗凝处理,出院前已拔除引流管,完整将肿物取出。见图 3A。术后病理检查证实肿物为副神经节瘤,免疫组织化学:NSE(+),CgA(+),Syn(+),S100(+),CD56(+),SF-1(-),a-Inhibin(-),Ki-67(5%+),p53(野生型)。术后随访未见肿瘤复发。术后第 3 个月复查:血去甲化肾上腺素 74.1 pg/mL,血变肾上腺素 26.7 pg/mL,尿游离肾上腺素 6.69 μg/24 h,尿游离去甲肾上腺素 31.69 μg/24 h,尿游离多巴胺 225.14 μg/24 h。已无术前任何症状。未见影像学复发情况。

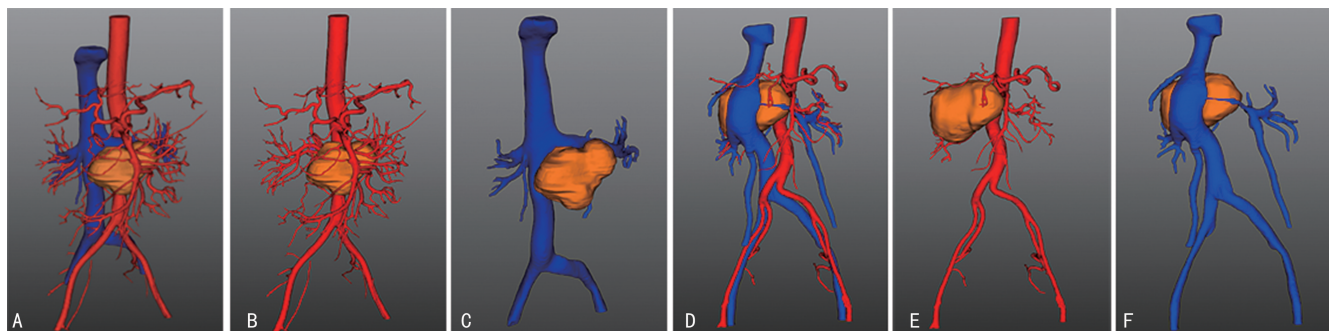
**1.2 病例 2** 患者,女,49 岁。因复查发现右侧腹膜后副神经节瘤复发 2<sup>+</sup> 个月,2023 年 5 月收入海军军医大学附属长海医院泌尿外科。入院前 2 年因体检发现腹膜后肿瘤,后于外院行腹腔镜手术切除,术后病理诊断为(右侧腹膜后病损)副神经节瘤伴囊性变,局灶区侵犯包膜。2 个月前复查发现肿块复发,当前患者无任何临床症状。下腔静脉 CT 增强造影提示腹膜后副神经节瘤术后复发可能性大,右侧肾上腺区见一大小约 91 mm×60 mm×90 mm 的肿块影;下腔静脉、右肾动静脉、右肾、胰头受压改变;下腔静脉内未

见明显充盈缺损。见图 1C、D。三维重建模型提示右肾上腺区复发,下腔静脉、右肾动静脉、右肾、胰头受压。见图 2D、E、F。术前血去甲化肾上腺素 603.8 pg/mL,血变肾上腺素 181.4 pg/mL。完善相关术前准备后行开放经腹膜入路手术治疗(腹膜后肿瘤切除、右肾动脉重建联合左肾静脉切除人工血管重建术),具体方法:气管插管静脉复合麻醉成功后取剑突下腹正中切口进入腹腔后探查肿瘤位置,见下腔静脉附近肿物巨大,暴露下腔静脉。沿下腔静脉找到左肾静脉,切除左肾静脉,继续向下找到右肾动脉,悬吊右肾动脉,结扎离断右肾动脉后,完整暴露肾上腺肿物,结扎出血点,剥离肿物。取出肿物后将右肾动脉断端修剪后直接重新吻合,左肾静脉近肾端则使用人工血管与下腔静脉造口处桥接吻合。血流恢复后无明显渗血。术中无明显血压波动,并进行了输血治疗。术后常规采取补液、镇痛、抗炎等对症处理,密切监测患者各项生命体征及检验结果。术后第 1 天开始使用低分子量肝素皮下注射抗凝,出院后改用利伐沙班口服抗凝。出院前已拔除引流管,完整将肿物取出,并进行了人工血管重建。见图 3B。术后病理检查均证实肿物为副神经节瘤,免疫组织化学:NSE(+),CgA(+),Syn(+),S100(+),CD56(+),SF-1(-),a-Inhibin(-),Ki-67(热点区 10%+),p53(70%+)。术后随访未见肿瘤复发。术后第 3 个月复查:血去甲化肾上腺素 79.9 pg/mL,血变肾上腺素 52.2 pg/mL。未见影像学复发情况。



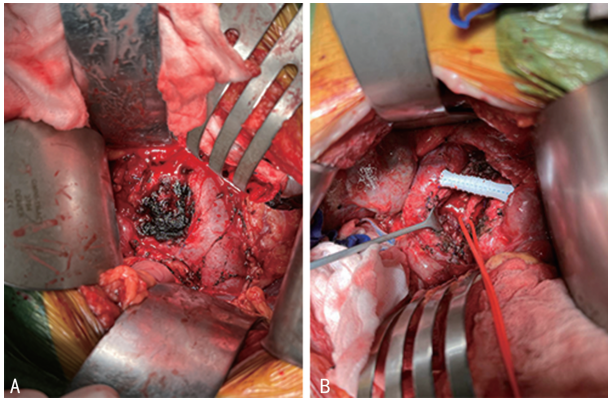
注:A、B, 病例 1;C、D, 病例 2。

图 1 下腔静脉 CT 平扫+增强图像



注:A、B、C, 病例 1;D、E、F, 病例 2。

图 2 三维重建模型图像



注:A. 病例 1; B. 病例 2。

图 3 肿瘤完整切除后手术视野

## 2 讨 论

副神经节瘤又称为肾上腺外或异位嗜铬细胞瘤,约 90% 的副神经节瘤起源于胸腹部和盆腔的脊椎旁交感神经链,10% 的副神经节瘤起源于沿颈部和颅底分布的舌咽、迷走神经的副交感神经节<sup>[4]</sup>。副神经节瘤通常可分为有分泌儿茶酚胺功能的交感神经副神经节瘤和无分泌功能的副交感神经副神经节瘤。前者可导致高血压、心动过速、头痛和出汗等症状<sup>[5]</sup>,而后的临床表现主要与其生长位置相关<sup>[6]</sup>。副神经节瘤的诊断往往通过临床表现、生化检查及影像学检查被发现。病例 1 已有儿茶酚胺增多症的临床表现,病例 2 初诊时并无相应症状,是体检时影像学检查被发现,本次复发也是在复查中被发现。虽然临床表现不同,但 2 例患者血儿茶酚胺的中间代谢产物水平不同程度升高,且 CT 检查均表现为大血管旁类圆形肿块,增强扫描出现不均匀强化。由于腹膜后肿瘤常与周围脏器及血管毗邻,必要时进行三维重建可更清晰地明确肿物的位置关系。根据术前影像学资料可有助于更好地设计手术思路。尤其是对大血管旁肿瘤患者,术中操作时用力极易引起血管撕脱,过度挤压肿瘤则容易引起血压剧烈波动。因此,要求充分评估患者术前身体状况、满足备血要求、设计手术方式、做好术前沟通等工作。

副神经节瘤一经发现首选的治疗方案均为手术切除。手术本身可能会引起儿茶酚胺大量释放,进而导致心血管并发症的发生。此外,手术切除后儿茶酚胺的快速下降也可能导致严重低血压<sup>[7]</sup>。为预防这些意外的发生,要求术前口服  $\alpha$ -肾上腺素受体阻滞剂 2 周左右,并使血压维持在正常水平,术前 2 d 给予代血浆及晶体扩容。受益于充分的术前准备、良好的术中麻醉和精巧的手术操作,手术切除的死亡率已从过去的约 40% 下降至现在的 0%~3%<sup>[8-9]</sup>。

副神经节瘤通常采用开放手术,而对良性或小肿瘤可行腹腔镜手术<sup>[4]</sup>。本文 2 例腹主动脉旁副神经节瘤患者均采用了开放经腹膜入路的手术方式,有以下原因:(1)肿瘤长径均比较大;(2)肿瘤都位于腹腔大血管旁,尤其是病例 2,肿瘤包绕腹腔大血管且为再

次复发患者;(3)开放经腹膜入路可为术者提供更好的手术视野和操作空间。作者认为,完整切除肿瘤以避免局部复发或种植转移为手术治疗的关键;术前充分的阅片及丰富的大血管处理经验是开展本类手术的前提;对大血管旁的肿瘤尤其有血管侵犯的肿瘤能尽快地对血管进行修补及重建是手术安全进行的保障。

副神经节瘤的手术切除并不能保证治愈,可能有残留的肿瘤组织或远处转移,即使手术完全切除肿物仍然存在复发的风险。一般来说具有以下任何一项的患者均应接受终身随访,如生殖系突变、胚系突变、副神经节瘤病史、初始诊断时年龄小于 20 岁、肿瘤长径为 5 cm 及以上、多发性或复发性副神经节瘤或去甲肾上腺素/多巴胺能表型<sup>[10-11]</sup>。目前,对副神经节瘤转移潜力的评估主要根据肿瘤长径为 5 cm 及以上、肾上腺外位置、存在琥珀酸脱氢酶 B 基因突变、多巴胺能表型和高增殖指数进行多因素风险评估<sup>[12-14]</sup>。因此,建议本文 2 例患者定期随诊,随诊内容包括体征、测定儿茶酚胺及其代谢产物、影像学检查等,必要时需进行基因检测。

综上所述,腹主动脉旁副神经节瘤较少见,由于肿瘤位置较深且早期大多数患者无明显临床表现,很多患者在发现时肿瘤长径已较大。早期手术治疗可明显改善患者预后,对起源于大血管旁的肿瘤,手术医生应充分了解腹腔脏器及血管走形。在分离腹主动脉旁肿瘤时要注意保护重要分支血管,必要时需观察分支血管供应脏器的血运情况。当肿瘤侵犯这些大血管时需充分游离并适时阻断血管,尽快切除肿瘤并完成血管重建。对出血风险较高的患者,需在离断血管前提前告知麻醉科、输血科及护理团队,在保证手术安全的情况下将肿瘤切除干净。术后应告知患者进行规律随访,以便及早发现肿瘤有无复发或转移,提高患者生活质量。

## 参考文献

- [1] MARTUCCI V L, PACAK K. Pheochromocytoma and paraganglioma: Diagnosis, Genetics, management, and treatment [J]. *Curr Probl Cancer*, 2014, 38(1): 7-41.
- [2] 王庭俊, 谢良地. 《嗜铬细胞瘤和副神经节瘤诊断治疗专家共识(2020 版)》解读 [J]. *中华高血压杂志*, 2021, 29(8): 708-714.
- [3] CONZO G, PASQUALI D, COLANTUONI V, et al. Current concepts of pheochromocytoma [J]. *Int J Surg*, 2014, 12(5): 469-474.
- [4] 胡嘉禄, 崔兆强, 葛均波. 嗜铬细胞瘤和副神经节瘤的诊断与临床管理 [J]. *中华高血压杂志*, 2020, 28(2): 179-186.
- [5] GUNAWARDANE P T K, GROSSMAN A. Pheochromocytoma and paraganglioma [J].

- Adv Exp Med Biol, 2017, 956: 239-259.
- [6] LENDERS J W M, DUH Q Y, EISENHOFER G, et al. Pheochromocytoma and paraganglioma: An endocrine society clinical practice guideline[J]. J Clin Endocrinol Metab, 2014, 99(6): 1915-1942.
- [7] NAMEKAWA T K H, UTSUMI T, KAWAMURA K, et al. Clinical predictors of prolonged postradectomy hypotension after laparoscopic adrenalectomy for pheochromocytoma[J]. Surgery, 2016, 159(3): 763-770.
- [8] BUITENWERF E, OSINGA T E, HJLM T, et al. Efficacy of alpha-blockers on hemodynamic control during pheochromocytoma resection: A randomized controlled trial[J]. J Clin Endocrinol Metab, 2020, 105(7): 2381-2391.
- [9] LIVINGSTONE M, DUTTCHEN K, THOMPSON J, et al. Hemodynamic stability during pheochromocytoma resection: Lessons learned over the last two decades[J]. Ann Surg Oncol, 2015, 22(13): 4175-4180.
- [10] LENDERS J W M, KERSTENS M N, AMAR L, et al. Genetics, diagnosis, management and future directions of research of pheochromocytoma and paraganglioma: A position statement and consensus of the Working Group on Endocrine Hypertension of the European Society of Hypertension[J]. J Hypertens, 2020, 38(8): 1443-1456.
- [11] NÖLTING S, BECHMANN N, TAIEB D, et al. Personalized management of pheochromocytoma and paraganglioma [J]. Endocr Rev, 2022, 43(2): 199-239.
- [12] NÖLTING S, ULLRICH M, PIETZSCH J, et al. Current management of pheochromocytoma/paraganglioma: A guide for the practicing clinician in the era of precision medicine[J]. Cancers (Basel), 2019, 11(10): 1505.
- [13] FASSNACHT M, ASSIE G, BAUDIN E, et al. Adrenocortical carcinomas and malignant pheochromocytomas: ESMO-EURACAN clinical practice guidelines for diagnosis, treatment and follow-up[J]. Ann Oncol, 2020, 31(11): 1476-1490.
- [14] DE FILIPO G, MAGGI M, MANNELLI M, et al. Management and outcome of metastatic pheochromocytomas/paragangliomas: An overview[J]. J Endocrinol Invest, 2021, 44(1): 15-25.

(收稿日期: 2023-12-10 修回日期: 2024-03-02)

(上接第 1706 页)

- [11] 朱亚飞. 乳腺癌患者失志综合征影响因素的病例对照研究[D]. 唐山: 华北理工大学, 2022.
- [12] 张媛媛, 杨丽岚, 关清, 等. 肝硬化失代偿期病人症状群与自我管理能力的关联性分析[J]. 循证护理, 2022, 8(16): 2227-2232.
- [13] PHILIPP R, MEHNERT A, MÜLLER V, et al. Perceived relatedness, death acceptance, and demoralization in patients with cancer[J]. Support Care Cancer, 2020, 28(6): 2693-2700.
- [14] 殷悦, 祁兴顺, 杨永平. 肝硬化患者营养状态的评估及管理[J]. 解放军医学杂志, 2023, 48(1): 13-17.
- [15] 黄琴, 时艳霞, 朱海萍. 胃癌患者志气缺失综合征的影响因素分析[J]. 南昌大学学报(医学版), 2019, 59(3): 82-86.
- [16] BREITBART W, POPPITO S, ROSENFELD B, et al. Pilot randomized controlled trial of individual meaning-centered psychotherapy for patients with advanced cancer[J]. J Clin Oncol, 2012, 30(12): 1304-1309.
- [17] LI Y C, FENG Y H, CHIANG H Y, et al. The effectiveness of dignity therapy as applied to End-of-Life patients with cancer in Taiwan: A Quasi-Experimental study[J]. Asian Nurs Res (Korean Soc Nurs Sci), 2020, 14(4): 189-195.
- [18] 魏昱琳, 范慧敏, 马甜. 基于正念减压的五行音乐疗法对鼻咽癌病人恐惧疾病进展及失志症候群的影响[J]. 全科护理, 2021, 19(4): 465-468.
- [19] 张文娜, 齐歆, 辛乐. 基于 RIM 模型的积极心理干预在妇科恶性肿瘤患者中的应用研究[J]. 中国优生与遗传杂志, 2022, 30(10): 1761-1766.
- [20] 何凤, 王阿蕾, 张微竹, 等. 老龄化背景下公立医院开展无陪护病房的质性研究[J]. 医学理论与实践, 2022, 35(21): 3772-3774.

(收稿日期: 2023-12-22 修回日期: 2024-03-05)