

· 案例分析 ·

乳房隆乳剂致腹壁异物肉芽肿 1 例研究

张旭¹, 刘燕¹, 陈雪然¹, 曾成健¹, 石若飞¹, 周世勇², 刘运权², 杨芳^{2△}

(1. 贵州中医药大学, 贵州 贵阳 550002; 2. 贵州中医药大学第二附属医院普外科, 贵州 贵阳 550003)

[摘要] 异物肉芽肿是指异物进入人体皮肤组织引起的过敏反应, 其病理表现为肉芽性炎症反应。异物可分为外源性异物和内源性异物。临床上常见的外源性异物有金属、硅化物、寄生虫等, 内源性异物则是各种囊肿破裂后流出的内容物、尿酸盐等。该科于 2023 年 5 月收治 1 例因乳房隆乳剂致腹壁巨大异物肉芽肿患者, 后经手术治疗后恢复良好。该文结合相关文献对异物肉芽肿相关问题进行分析讨论。

[关键词] 异物肉芽肿; 腹壁; 乳房隆乳剂; 病例报告

DOI:10.3969/j.issn.1009-5519.2024.22.034

中图法分类号:R61

文章编号:1009-5519(2024)22-3954-04

文献标识码:B

异物可能由于自愿的原因(如纹身和美容植入物中使用的材料)或非自愿的原因穿透皮肤, 例如皮肤创伤后意外混入外部物质^[1]。异物进入机体出现的皮损因异物的种类、性质及侵入方式不同而异。常见有丘疹、炎症反应等, 少数因炎症反应强烈或组织坏死, 可自行破溃排出异物或坏死物。但是皮下植入物(如注射油剂物)形成的硬性肿块或结节, 多年不消失或致局部萎缩^[2]。本院收治 1 例因乳房隆乳剂致腹壁巨大异物肉芽肿患者, 现根据该病例的诊治经过并结合相关文献进行分析与讨论。

1 临床资料

1.1 一般资料 患者, 女, 58 岁, 2023 年 5 月 8 日就诊于本院, 发现左下腹肿物 10 d, 门诊以“腹壁肿物”收入本科。现病史: 患者 10 d 前无明显诱因感左下腹部疼痛, 呈阵发性胀痛, 可扪及鹌鹑蛋大小肿块, 患者未进行诊治, 4 d 前感腹痛稍缓解, 为进一步治疗, 就诊于本院门诊, 先后行下腹部 CT 检查、腹部彩超检查。入院见: 患者一般情况可, 左下腹可扪及鹌鹑蛋大小肿块, 触诊无压痛, 皮肤温度不高, 肿块表面光滑, 边缘清楚, 活动度佳, 与周围组织无明显粘连, 无腹痛、恶心、呕吐, 无心慌、胸闷, 无恶寒、发热, 无肛门停止排气、排便等, 大小便可, 病来精神、饮食、睡眠可。既往史: 10 余年前在当地医院行乳房假体植入术, 术后未诉特殊不适, 3 年前在本科行乳房假体取出术, 术后未诉特殊不适; 否认高血压、糖尿病等慢性病史; 否认传染病史。查体: 腹部柔软, 腹部平坦, 左下腹可扪及鹌鹑蛋大小肿块, 触诊无压痛, 皮肤温度不高, 肿块表面光滑, 边缘清楚, 活动度佳, 与周围组织无明显粘连, 肝区无叩击痛, 肝肋缘未触及。双肾

无叩击痛, 移动性浊音(-)。

1.2 检查 腹部 CT 检查结果示(图 1): (1) 腹腔内脏器未见明显实质性病变。(2) 左下腹部脂肪层内肿块影, 囊性肿物? 腹部彩超检查结果示(图 2): 左侧腹壁皮下脂肪层内不均质回声斑块, 以强回声为主。血常规示: 无明显异常。肝功能、电解质示: 谷丙转氨酶 61 U/L, 钠 147 mmol/L。尿常规: 隐血(1+), 酸碱度 5.0, 维 C(2+), 红细胞 15 个/ μ L。

1.3 诊断 根据患者症状、体征、查体及辅助检查结果, 明确诊断为左侧腹壁肿物。与患者及家属充分沟通病情后行手术治疗。

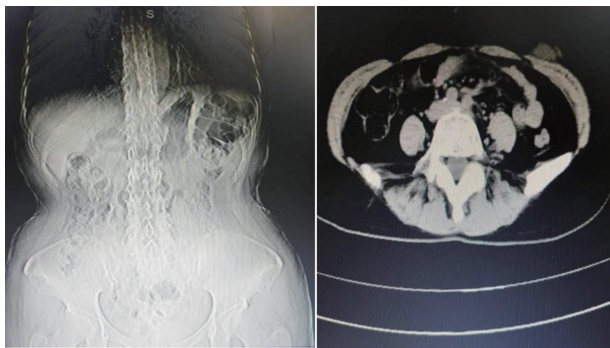
1.4 治疗 完善相关检查后, 排除手术禁忌证, 患者于 2023 年 5 月 9 日在神经阻滞麻醉下行左侧腹壁肿物切除+腹壁脓肿引流术。患者麻醉生效后取俯卧位, 常规消毒术区, 铺无菌巾。取左侧腹部包块避免顺皮纹切口长约 5 cm, 切开皮肤, 电刀切开皮下, 在脂肪层见一大约 2 cm \times 2 cm 边界欠清楚圆形包块, 包块质软, 包块周围见黄色稀糊状带渣物质, 周围形成质韧囊壁并向肌层表面向上胸壁乳腺后间隙延伸, 范围约 20 cm \times 20 cm, 内侧也见少许同样黄色渣样物质。适当延长切口至 8 cm, 留取上述黄色稀糊状物质进行细菌培养及药敏试验, 大量生理盐水反复冲洗吸尽, 电刀锐性剔除质韧囊壁, 并沿肿物边缘将上述圆形肿物切除, 剖开包块内见黄色膏状物质, 聚维酮碘、双氧水及生理盐水冲洗术区, 检查术区渗血情况并积极止血, 术区渗血放置胶原蛋白止血海绵 1 块止血, 分别于术区上、下缘放置一次性使用多功能引流管并从切口旁上、下腹壁戳孔固定引流, 3-0 可吸收缝合倒刺线间断缝合皮下后, 皮肤予以 3-0 可吸收缝合线连

Δ 通信作者, E-mail: 2267854716@qq.com。

续皮内缝合,术后敷料包扎,安返病房。

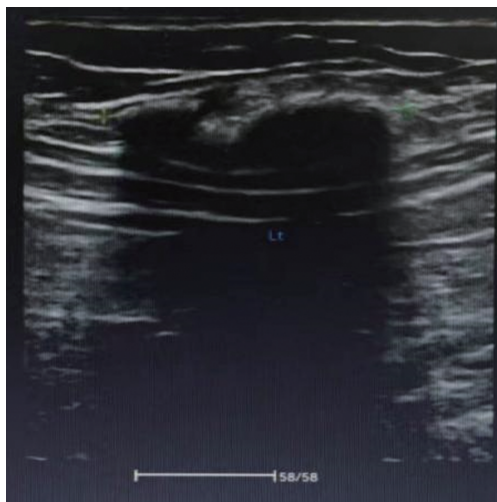
术后处理措施:按外科术后护理常规、I 级护理,患者取平卧位,禁食 6 h 后改善食,心电监护、指脉氧监测、术区引流管接负压持续负压吸引;头孢呋辛静脉滴注抗感染及补液对症支持治疗。辅以中医特色治疗:药棒穴位按摩治疗(双侧足三里、三阴交、阴陵泉、阳陵泉、血海、丰隆)、灸法(关元、中极)调理脏腑、促进恢复。术后查房,见左侧腹壁术区引流管接引流袋(上)及左侧腹壁术区引流管接引流袋(下)未见引流物,分泌物培养未见细菌生长。

副主任医师查看患者后指示:追问病史,患者 10 余年前曾有双乳隆乳剂注射病史,曾经隆乳剂扩散,乳房变形,行隆乳剂取出术。本次手术见腹部包块与乳房后间隙相连,该患者为腹壁包块就诊,考虑乳房隆乳剂引起。切除左侧腹壁肿物组织送病理检查(图 3),大体所见:灰白灰黄组织一堆,总体积 $5\text{ cm} \times 4\text{ cm} \times 1\text{ cm}$ 。病理诊断(左侧腹壁):脂肪组织内见增生的纤维组织包裹的异物并异物肉芽肿形成。



注:左下腹部脂肪层内肿块影,囊性肿物。

图 1 术前腹部 CT 检查



注:左侧腹部皮肤约 6 mm 皮下脂肪层内可见大小约 $39\text{ mm} \times 14\text{ mm} \times 31\text{ mm}$ 不均质回声斑块,以强回声为主。

图 2 浅表包块彩超图

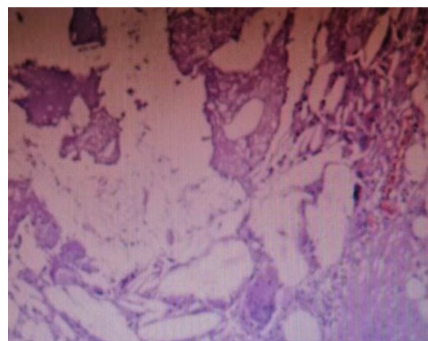
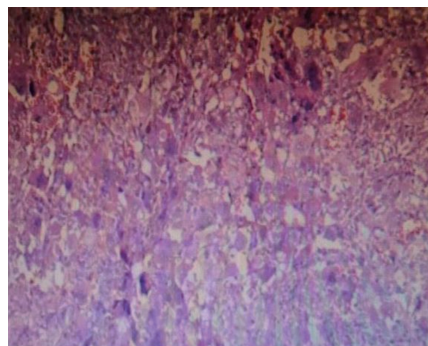


图 3 左侧腹壁肿物组织病理图

1.5 术后回访 出院 1 个月后患者于门诊复诊,伤口恢复良好,未诉特殊不适。出院 3 个月后电话随访,患者自诉伤口及周围无疼痛感,伤口无渗血、渗液、瘙痒等症状。出院 6 个月后电话随访,患者诉伤口已完全愈合,无瘢痕增生情况。患者 1 年后在门诊完善随访,患者诉伤口处无特殊不适感。

2 讨论

任何使用真皮填充物后都有可能发生异物性肉芽肿。有很多因素影响肉芽肿的形成,例如注射量、填充物中存在的杂质及填充物的物理性质等^[3]。异物肉芽肿可在注射真皮填充物后发生,根据注射填充物的类型表现出不同的临床和组织学特征,填充物注射后异物肉芽肿的发病率各不相同。透明质酸和胶原蛋白是最常用的填充材料^[4-5]。随着近年来人们经济水平的提高和医学手段的进步,美容、整形需求增长很快,各种非手术美容手段例如注射、微创等,获得许多女性的青睐,但与此同时,其造成的相关问题也有很多。医用级和非医用级硅油均可诱发异物肉芽肿,异物肉芽肿甚至可在注射硅油后 10~15 年发生,可触及相对柔软和固定的结节,出现肿胀样症状,并伴有发红^[6],在接受黏性凝胶隆胸的患者中也观察到类似的症状,且发生率较高。然而,一些商家宣称这些美容注射材料无细胞毒性、没有致癌性、不含有致热原,对受术者身体健康也不会造成不良影响。但作为人体异物,有很大可能会刺激机体产生免疫炎症反应,使许多受术者产生局部反应和毒性反应,甚至造

成局部严重不良反应和外貌形态的改变^[7-8]。

考虑本例患者 10 余年前曾有双乳隆乳剂聚丙烯酰胺水凝胶 (PAHG) 注射病史, 且曾因隆乳剂扩散, 导致乳房变形, 行隆乳剂取出术。而本次手术观腹部包块与乳房后间隙相连, 故高度怀疑其腹部包块与既往隆乳剂注射史密切相关。PAHG 是在 1997 年从国外引入我国的一种医用软组织填充材料, 大多被应用于注射式隆乳术。由于其应用于隆乳术的操作难度低, 以及短时间内可以达到患者满意的效果, 因此受到国内一些美容机构的欢迎。然而在应用过程中, 人们渐渐发现注射式隆乳的毒性反应和术后并发症越来越多^[9]。毒性反应主要作用于肾脏、神经系统及生殖系统; 术后并发症主要表现在隆乳剂出现移位、皮下出现硬结肿块、乳房变形、穿刺部位的感染等^[10]。所以国家在 2006 年撤销了 PAHG 作为注射用软组织填充材料医疗器械注册登记的决定^[11]。

本文值得注意的是该例患者术前腹部 CT 结果, 并未提出与之前隆胸有关的诊断, 然而在结果术中证实该病发生原因。由此, 可能造成一定的误诊和漏诊问题是需要注意的。有相关文献指出, 磁共振成像 (MRI) 相比于乳腺 X 射线、超声、CT, 其在诊断乳腺疾病相关疾病中有更大优势, 因其具有无创、无辐射、软组织分辨率高及多方位成像等特点^[12]。具体来讲, PAHG 是一种悬浮分散在水中的分散剂, 其主要来源就是聚丙烯酰胺的合成高分子^[13]。所以其在 MRI 信号与乳腺组织及胸壁有明显的区别。MRI 多参数成像可清楚显示 PAHG 的分布情况及其与周围组织的关系^[12]。所以在以后类似患者的诊断检查中, 可以将 MRI 作为术后随访、并发症处理的首选影像学方法。

近年来, 人们对美的追求愈发强烈, 越来越多的人选择使用隆胸来达到对自身完美形体的追求。而临床上发现使用填充剂注射后, 极有可能引起周围组织发生病理性的改变。本例患者同样遭受多次手术, 增加烦恼、痛苦及经济损失。目前, 大部分术式均采用假体隆胸, 假体隆乳术不仅能明显改善患者的乳房体积及外观, 也能明显改善患者术后生活质量^[14]。然而隆乳始终是一把“双刃剑”, 假体隆胸也有其弊端, 例如胶囊挛缩。假体放置人体内后, 周围会形成一层包膜。当挛缩出现在胶囊中时, 乳房皮肤容易凹陷、下垂和肿块, 这不仅影响胸部的健康和美观, 还会带来其他乳腺疾病。所以决定行隆胸术前一定要选择正规的医院, 规避风险。

参考文献

[1] SCHMITT A, VOLZ A. Non-infectious granu-

lomatous dermatoses [J]. J Dtsch Dermatol Ges, 2019, 17(5): 518-533.

- [2] 王伟. 冠状耳霉引起的虫霉病诊断与鉴别诊断 [D]. 南宁: 广西医科大学, 2018.
- [3] LEE W, SHAH-DESAI S, RHO N K, et al. Etiology of delayed inflammatory reaction induced by hyaluronic acid filler [J]. Arch Plast Surg, 2024, 51(1): 20-26.
- [4] CARRASQUILLO-BONILLA D, CANCELARTAU K J, SANTOS-ARROYO A. Delayed-onset granulomatous reaction presenting as chronic facial edema: a review of the diagnostic and therapeutic challenges [J]. J Cosmet Laser Ther, 2021, 23(5/6): 156-158.
- [5] ANTMEN E, MULLER C B, CALLIGARO C, et al. In vitro two-step granuloma formation model for testing innate immune response to implants and coatings [J]. Biomater Adv, 2022, 138(2): 212872.
- [6] LEMPERLE G, MORHENN V, CHARRIER U. Human histology and persistence of various injectable filler substances for soft tissue augmentation [J]. Aesthetic Plast Surg, 2020, 44(4): 1348-1360.
- [7] 赵琛玉, 李崇崇, 孙雪, 等. 医疗美容类面部注射填充材料评价 [J]. 组织工程与重建外科, 2023, 19(5): 517-524.
- [8] 刘毅. 重视注射美容技术研究: 进一步提高安全性和有效性 [J]. 中华医学美学美容杂志, 2021, 27(5): 358-360.
- [9] 张珊, 曾繁余. 腔镜下注射式隆乳剂聚丙烯酰胺水凝胶取出术的临床应用 [J]. 中国现代普通外科进展, 2018, 21(1): 25-27.
- [10] 周富林, 潘佩英, 邹佳黎, 等. B 超引导下腔镜取出注射式隆乳剂的临床应用 (附 38 例报告) [J]. 中国继续医学教育, 2018, 10(6): 45-47.
- [11] 韩中强, 占鸣, 谢春梅, 等. 聚丙烯酰胺水凝胶注射隆乳术后并发症的 MRI 表现及不同序列的诊断价值 [J]. 医学信息, 2021, 34(16): 184-186.
- [12] ALDOSARY G, TSE T, ARNAOUT A, et al. Radiological, dosimetric and mechanical properties of a deformable breast phantom for radiation therapy and surgical applications [J]. Biomed Phys Eng Express, 2020, 6(3): 035028.

[13] DE SOUSA A M S, DUARTE A C, DECNOP M, et al. Imaging features and complications of facial cosmetic procedures [J]. Radiographics, 2023, 43(12): e230060.

[14] 安娟, 林怀安, 郑丹宁, 等. 51 例假体隆乳术后患者生活质量的长期回顾性研究[J]. 中国美容整形外科杂志, 2022, 33(6): 331-334.

者生活质量的长期回顾性研究[J]. 中国美容整形外科杂志, 2022, 33(6): 331-334.

(收稿日期: 2024-03-12 修回日期: 2024-08-16)

重症 EB 病毒感染误诊为溶血性尿毒症综合征 1 例报告

严 律, 蔡 丹, 邱佳琪

(江西省儿童医院 PICU, 江西 南昌 330006)

【摘要】 通过分析 1 例误诊为溶血性尿毒症综合征的重症 EB 病毒感染所致多脏器功能损害患儿的诊疗过程, 旨在为临床诊疗提供帮助。重症 EB 病毒感染可累及全身多器官及系统损害, 甚至发展为多器官功能衰竭, 引起肾损害及肾功能衰竭比较罕见。溶血性尿毒症综合征属于血栓性微血管疾病, 也可引起急性肾损伤。由于该 2 种疾病在临床表现及化验检查方面又有很多相似之处, 在临床诊疗中需加以鉴别。该例患儿诊断明确, EB 病毒感染虽较普遍, 重症病例中以传染性单核细胞增多症、噬血细胞综合征、慢性活性 EB 病毒感染等涉及较多, 以黄疸、肾功能衰竭为突出表现者罕见, 需引起临床重视。

【关键词】 EB 病毒感染; 肾功能; 黄疸; 溶血性尿毒症综合征; 多脏器功能损害; 病例报告

DOI: 10.3969/j.issn.1009-5519.2024.22.035

文章编号: 1009-5519(2024)22-3957-04

中图法分类号: R587.1

文献标识码: B

EB 病毒是一种双链 DNA 病毒, 可以通过唾液、输血、实体器官移植或造血干细胞移植传播。人群感染率高达 95%。有研究发现, 我国 8 岁健康儿童 EB 病毒血清阳性率超过 90%^[1]。重症 EB 病毒感染可累及全身多器官及系统损害, 甚至发展为多器官功能衰竭, 死亡率高达 50% 以上^[2]。目前, 重症 EB 病毒感染受累系统报道集中于血液、肝脏、中枢神经、肺部等系统损害, 引起肾损害及肾功能衰竭可见少量报道。溶血性尿毒症综合征属于血栓性微血管疾病, 其典型的临床表现为微血管性溶血、血小板减少和急性肾损伤。该病主要影响肾脏和中枢神经系统的小动脉和毛细血管, 引起血管损伤而导致相应器官缺血性损伤, 以肾脏受累最为严重^[3]。由于该 2 种疾病在临床表现及化验检查方面又有很多相似之处, 例如均可出现黄疸、血小板计数减少、肌酐高、头晕、呕吐、皮肤瘀点瘀斑等, 早期难以鉴别。本文通过报道 1 例误诊为溶血性尿毒症综合征的重症 EB 病毒感染所致多脏器功能损害患儿的诊疗过程, 旨在为临床诊疗提供帮助。

1 临床资料

患儿, 女, 10 岁, 因“头晕 6 d, 呕吐 4 d, 皮肤黄染 2 d”收入本院肾内科。入院 6 d 前无明显诱因出现头晕, 伴阵发性头痛, 诉太阳穴处疼痛, 具体性质不详,

无发热。5 d 前头晕明显, 伴视物模糊, 不能站立摔倒 1 次, 随后有乏力。4 d 前出现呕吐, 进食后即吐, 每天 4 次左右, 伴胸闷、胸痛, 无呼吸困难及发绀, 无腹泻。2 d 前出现皮肤黄染, 无腹痛, 无肉眼血尿及酱油色尿, 无咳嗽及鼻塞流涕, 在会昌县人民医院住院治疗 1 d, 具体用药不详。遂转至赣南医学院第一附属医院儿科住院治疗 2 d, 输注血浆 300 mL, 维护脏器、抗感染等治疗。实验室检查示, 血红蛋白进行性下降, 血小板极低, 肝功能及肾功能异常, 且尿量减少, 诊断考虑溶血性尿毒症综合征可疑。为求治疗转至本院, 拟以溶血性尿毒症综合征收入本院肾内科。患儿起病来, 食欲减退, 大便 2 d 未解, 解黄色尿液, 尿量减少。既往健康, 否认流行性出血热疫区史、家中有老鼠。

入院查体: 体温: 36.2 °C, 脉搏 110 次/分, 呼吸 19 次/分, 体重 29 kg, 血压 104/63 mm Hg (1 mm Hg = 0.133 kPa)。神志清楚, 精神稍差, 呼吸平稳。皮肤黏膜色泽苍黄, 腋下、四肢可见散在瘀斑、瘀点样皮疹, 压之不褪色, 浅表淋巴结无肿大。口唇苍白, 口腔黏膜正常, 咽部无充血, 扁桃体无肿大, 无脓性分泌物。两肺呼吸音清晰, 未闻及干、湿性啰音。心率 110 次/分, 心音有力, 心前区可闻及柔和吹风样杂音。腹软, 腹壁稍有水肿, 无包块, 无压痛及反跳痛, 肝右肋下 3 cm 质地中, 无压痛, 脾肋下 1 cm 质地软, 无压痛。神经