

论著·临床研究

建立基于常规超声及双模态弹性成像的乳腺癌腋窝淋巴结转移的无创预测模型*

张爱华¹, 周守群², 郭婉清¹, 林伟伟¹, 陈燕萍¹, 黄素珍¹, 鞠芳¹

(福建中医药大学附属第三人民医院; 1. 超声科; 2. 普外科, 福建 闽侯 350108)

[摘要] **目的** 建立基于常规超声及双模态弹性成像的乳腺癌腋窝淋巴结转移(ALNM)的无创预测模型。**方法** 前瞻性连续性收集 2022 年 1 月至 2023 年 9 月该院就诊并经病理证实的乳腺癌患者 134 例, 根据有无转移分为转移组 74 例, 无转移组 60 例。对 2 组患者原发病灶及腋窝淋巴结的常规超声及双模态弹性特征进行单因素分析, 并对单因素分析中差异有统计学意义的参数进行二元 logistic 回归分析, 根据危险因素的回归变量建立预测模型方程。采用受试者操作特征(ROC)曲线评价模型的诊断效能。**结果** 2 组患者年龄、原发病灶的位置、病灶数、纵横比、形态、血流分级、弹性评分、应变率比值、病变在弹性图上的面积与在灰阶超声图上的面积比(EI/B Ration-A)、病变在弹性图上的长度与在灰阶超声图上的长度比(EI/B Ration-D)、剪切波平均速度(SWV_{mean})、淋巴结的 EI/B Ration-A 和 EI/B Ration-D 差异无统计学意义($P > 0.05$)。原发病灶的最大径、肿块内部是否有微钙化、常规超声诊断淋巴结阳性、阳性淋巴结数目、淋巴结的弹性评分、应变率比值、SWV_{mean} 差异具有统计学意义($P < 0.05$)。多因素分析显示, 原发肿物的最大径、肿物边缘、常规超声诊断阳性淋巴结的数目、淋巴结 SWV_{mean} 是乳腺癌腋窝淋巴结转移的独立危险因素($P < 0.05$)。根据回归系数与常数项构建预测模型, 其 ROC 曲线下面积为 0.931(95%CI 0.881~0.981, $P < 0.01$), 灵敏度和特异度分别为 92.50% 和 87.00%。**结论** 基于乳腺原发病灶及腋窝淋巴结的常规超声和双模态弹性成像构建的预测模型能够较好地评估 ALNM, 其中乳腺肿物的最大径、肿物边缘、常规超声诊断阳性淋巴结的数目、淋巴结 SWV_{mean} 是乳腺癌 ALNM 的独立危险因素。

[关键词] 双模态弹性成像; 乳腺癌; 腋窝淋巴结转移; 预测模型

DOI:10.3969/j.issn.1009-5519.2025.01.007 中图法分类号:R737.9

文章编号:1009-5519(2025)01-0034-06

文献标识码:A

Establishment of a noninvasive prediction model for axillary lymph node metastasis of breast cancer based on conventional ultrasound and bimodal elastic imaging*

ZHANG Aihua¹, ZHOU Shouqun², GUO Wanqing¹, LIN Weiwei¹,
CHEN Yanping¹, HUANG Suzhen¹, JU Fang¹

(1. Department of Ultrasonography; 2. Department of General Surgery, the Third People's Hospital Affiliated to Fujian University of Traditional Chinese Medicine, Minhou, Fujian 350108, China)

[Abstract] **Objective** To establish a non-invasive prediction model for axillary lymph node metastasis (ALNM) of breast cancer based on conventional ultrasound and bimodal elastic imaging. **Methods** A total of 134 patients with breast cancer confirmed by pathology were prospectively and continuously collected from the Third People's Hospital Affiliated to Fujian University of Traditional Chinese Medicine from January 2022 to September 2023, and were divided into metastatic group (74 cases) and non-metastatic group (60 cases) according to the presence or absence of metastasis. The conventional ultrasound and bimodal elastic characteristics of the primary lesions and axillary lymph nodes of the two groups of patients were analyzed by single factor, and the parameters with statistical significance in the single factor analysis were analyzed by binary logistic regression, and the prediction model equation was established according to the regression variables of the risk factors. Receiver operating characteristic (ROC) curve was used to evaluate the diagnostic efficiency of the model. **Results** There was no significant difference in age of patients, location number of lesions, aspect ratio, shape, blood flow grade, elasticity score, strain rate ratio, the area ratio of the lesion on the elasticity map to

* 基金项目:福建省卫生健康委员会中青年骨干人才培养项目(2023GGA078);福建中医药大学校管科研课题临床专项项目(XB2022045)。

作者简介:张爱华(1982-),硕士研究生,副主任医师,主要从事甲状腺、乳腺等浅表器官的超声诊断。

that on the gray scale ultrasound map(EI/B Ration-A), the length ratio of the lesion on the elasticity map to that on the gray scale ultrasound map(EI/B Ration-D), the mean shear wave velocity(SWV_{mean}) of the primary lesion, the EI/B Ration-A and EI/B Ration-D of lymph nodes($P > 0.05$). There were statistically significant differences in the largest diameter of the primary lesion, whether there was microcalcification inside the tumor, positive lymph nodes diagnosed by conventional ultrasound, the number of positive lymph nodes, UE score, strain rate ratio and SWV_{mean} of lymph nodes($P < 0.05$). Multivariate analysis showed that the maximum diameter of the primary tumor, tumor margins, the number of positive lymph nodes diagnosed by conventional ultrasound, and lymph node SWV_{mean} were independent risk factors for axillary lymph node metastasis of breast cancer. The area under ROC curve was 0.931(95%CI 0.881—0.981, $P < 0.01$), and the sensitivity and specificity were 92.50% and 87.00%, respectively. **Conclusion** The prediction model constructed based on conventional ultrasound and bimodal elastic imaging of primary breast lesions and axillary lymph nodes can better evaluate ALNM. Among them, the maximum diameter of breast tumors, tumor margins, the number of positive lymph nodes diagnosed by conventional ultrasound, and lymph node SWV_{mean} are independent risk factors for ALNM in breast cancer.

[Key words] Two-mode elastic imaging; Breast cancer; Axillary lymph node metastasis; Prediction model

乳腺癌是女性发病率最高的癌症,2020 年乳腺癌首次超过肺癌成为最常见的癌症^[1]。虽然近年来乳腺癌的治疗已经取得明显的进展,但存在腋窝淋巴结转移的患者预后依然差,因此诊疗前明确评估腋窝淋巴结的状态具有重要的意义。常规超声诊断腋窝淋巴结转移(ALNM)仍然存在假阴性^[2],而目前用于评估腋窝淋巴结状态的超声指南、共识、诊断标准还不够完善^[3]。既往研究有通过乳腺原发病灶的超声特征来评估腋窝淋巴结状态^[4-5];也有通过研究腋窝淋巴结的特征来评估腋窝淋巴结状态^[6];部分研究认为,病灶较高的弹性评分及剪切波速度(SWV)与 ALNM 密切相关^[4,7];还有研究认为病灶弹性成像评分及 SWV 不能作为评估 ALNM 的指标^[8]。因此,究竟弹性成像哪种模式或超声特征与乳腺癌是否发生 ALNM,尚未定论。所以,本课题将通过联合常规超声及双模态弹性成像(应变弹性成像及剪切波弹性成像)下不同参数构建无创预测模型,进一步探讨乳腺原发病灶及腋窝淋巴结特征与乳腺癌 ALNM 的关系。

1 资料与方法

1.1 研究对象 连续性前瞻性收集 2022 年 1 月至 2023 年 9 月本院就诊、临床怀疑存在乳腺恶性结节的患者,进行多模态超声检查并收集数据后,再随访收集患者术后病理结果。纳入标准:(1)初次诊断,未接受相关治疗;(2)知情本次研究内容,自愿参加并签署知情同意书;(3)完善病理检查明确乳腺结节性质及 ALNM 情况;(4)患者手术的时间距离超声检查时间小于 1 个月。排除标准:(1)复发性转移性乳腺癌;(2)伴其他系统恶性肿瘤;(3)哺乳期、妊娠期妇女;(4)假体植入或隆胸术后;(5)其他原因引起的淋巴结肿大患者;(6)临床资料不完整者。本研究已获得本院伦理委员会的批准(审批号:2022-k1-041),所有患

者均签署知情同意书。以病理结果为“金标准”分为淋巴结转移组和无转移组。

1.2 仪器 采用西门子 ACUSON Sequoia Silver 彩色多普勒超声诊断仪,线阵探头,频率 4~10 MHz,应用应变弹性成像及剪切波弹性成像机制。所获得超声图像全部记录并存入(PACS)系统。患者取仰卧位,检查者由 2 名经验丰富且具有主治医师职称以上医生完成。患者取仰卧位,充分暴露双侧乳腺及腋窝。常规超声:采用 2013 版 US-BI-RADS 从位置、大小、形态、方位、边缘、回声模式、后方回声特征对乳腺肿块进行扫查,随后对腋窝淋巴结进行评估,主要观察淋巴结的纵径是否大于 7.0 mm、纵横径比值是否 ≥ 0.5 、皮质是否出现偏心性增厚(≥ 3.0 mm)、淋巴门是否偏心或消失、血流是否是周围型或混合型状态、血流丰富程度是否为 Adler 2~3 级,满足上述 3 点及以上可疑指标,判断为常规超声结果阳性^[6]。

1.3 方法

1.3.1 双模态弹性成像之应变弹性成像 嘱患者平稳呼吸,将探头垂直放置病灶的区域,与患者轻微接触,勿人为加压,优化 B 模式图像,按下控制面板上的 VT(Virtual Touch)-Strain-滚动轨迹球定位感兴趣区域(ROI)大小;保持质量评分(QF) > 70 分,扫描约 10 s 后冻结,逐帧回放,获取最理想的图像。乳腺结节及腋窝淋巴结弹性评分从软到硬使用 5 分法^[9],评估标准:1 分,绿色部分几乎占据了整个皮质;2 分,蓝色部分占皮层的 50% 以下;3 分,蓝色部分占皮层的 50% 以上,绿色部分分散;4 分,蓝色部分几乎占据了整个皮层;5 分,蓝色部分几乎占据了整个皮质,淋巴结的边缘带有绿色环。测量参数:(1)应变比值(Strain Ration),乳腺肿块与相同深度周围组织的弹性比值;(2)弹性成像/B 模式比值,包括病变在弹性图上的面积与在灰阶超声图上的面积比(EI/B Ration-A)、病

变在弹性图上的长度与在灰阶超声图上的长度比 (EI/B Ration-D)。

1.3.2 二维剪切波弹性(SWE) 完成上述参数的测量,启动 SWE,选择 ROI,按下 Update,图像显示为绿色高质量模式后行 SWV 测量,取样框大小 1 mm×1 mm,SWV 可调节范围 0.5~10.0 m/s,速度分布显示的颜色范围组织成分从硬到软表示为高 SWV (红色)、中等 SWV (黄色或绿色)到低 SWV (蓝色)^[10],依据取样框放置位置,记录肿块不同深度和位置 ROI 的 SWV 测值,不同位置测量 3 次,取剪切波平均速度(SWV_{mean})。

1.4 观察指标 上述 2 名医师对图像行盲法解读:记录常规超声乳腺原发病灶的位置、大小、数目、纵横比、边缘、内部回声(是否出现微钙化)、血流模式及弹性成像中的弹性评分、应变弹性比值、SWV_{mean};常规超声腋窝淋巴结是否为阳性、阳性淋巴结的数目、弹性成像中的弹性应变比值、弹性评分、EI/B Ration-A、EI/B Ration-D、淋巴结 SWV_{mean}。

1.5 统计学处理 使用 SPSS23.0 软件,不服从正态分布的计量资料以中位数(下四分位数,上四分位数) [M(P₂₅, P₇₅)]表示,组间比较采用 Mann-Witney U 检验;服从正态分布,计量资料以 $\bar{x} \pm s$ 表示,组间比较采用独立样本 t 检验;计数资料使用 χ^2 检验, P < 0.05 为差异有统计学意义。对单因素分析中组间差异有统计学意义的变量纳入二元 logistic 回归分析,使用基于最大似然估计的向前逐步回归法提取独立预测变量建立回归模型,并根据危险因素的回归变量

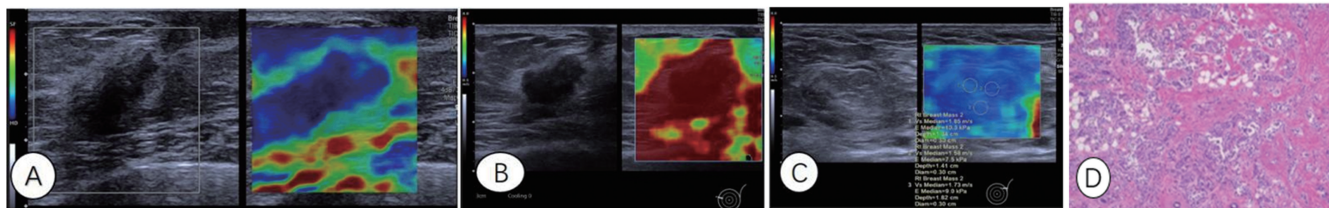
建立预测模型方程。采用受试者操作特征(ROC)曲线评价模型的诊断效能。

2 结果

2.1 2 组患者的基本概况 最终 134 例患者纳入研究,均为女性,年龄 21~78 岁,转移组平均年龄(49.10±13.60)岁,未转移组平均年龄(46.77±11.29)岁,2 组年龄比较差异无统计学意义(P=0.430)。病理结果显示浸润性乳腺癌 101 例,导管原位癌 10 例,浸润性小叶癌 7 例,黏液癌 5 例,浸润性微乳头腺癌、乳腺伴髓样特征的癌 1 例,其他 10 例。

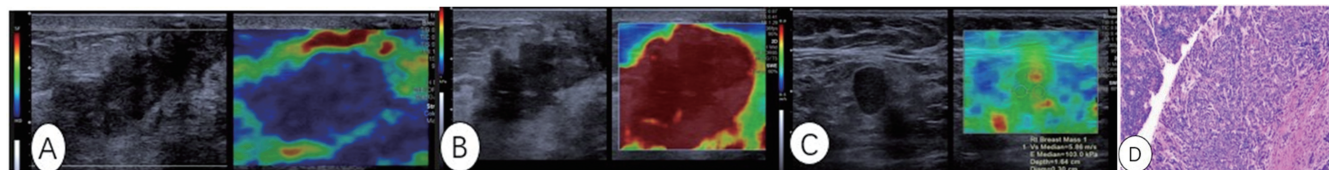
2.2 2 组患者的常规超声及双模态弹性超声特征 2 组乳腺癌患者原发病灶都表现为较高的弹性评分及较高的 SWV 测值。无 ALNM 者肿块相对较小,边缘相对光整,腋窝淋巴结的常规超声诊断阴性,双模态弹性声像图上表示为较低的弹性评分及 SWV 测值;伴 ALNM 者原发肿块相对较大,边缘毛糙,常规腋窝淋巴结表现为阳性,双模态弹性成像表现为较高的弹性评分及较高的 SWV 测值(图 1、2)。

2.3 常规超声及双模态弹性成像诊断乳腺癌 ALNM 的单因素分析 2 组患者年龄、原发病灶的位置、病灶数、纵横比、形态、血流分级、弹性评分、应变率比值、EI/B Ration-A、EI/B Ration-D、SWV_{mean}、淋巴结的 EI/B Ration-A、EI/B Ration-D 比较,差异无统计学意义(P>0.05);原发病灶的最大径、边缘毛刺、肿块内部是否有微钙化、常规超声诊断淋巴结阳性及阳性淋巴结数目、淋巴结的弹性评分、应变率比值、SWV_{mean} 差异有统计学意义(P<0.05),见表 1、2。



注:A.图左侧二维灰阶图像显示原发肿块较小、形态不规则,纵横比大于1,边界尚清,图右侧显示为高的应变弹性成像评分(5分);B.图右侧 SWE 为红色,SWV 测值达量程的上限;C.图左侧灰阶超声显示同侧正常腋窝淋巴结呈椭圆形,纵横比大于2,皮质薄,淋巴门居中,SWE 显示为蓝色,SWV 测值较低;D.病理显示浸润性乳腺癌,同侧腋窝淋巴结未见转移(HE 染色,400×)。

图 1 患者,女,63 岁,乳腺癌同侧腋窝淋巴结无转移



注:A.图左侧二维灰阶超声显示肿块较大、形态不规则,边缘毛糙,内部见钙化,图右侧显示高的应变弹性评分(5分);B.图右侧 SWE 显示为红色,SWV 测值达量程的上限;C.图左侧二维灰阶显示同侧腋窝淋巴结皮质增厚,淋巴门消失,纵横比小于2,图右侧 SWE 显以绿色为主伴少许黄色,SWV 测值中等偏高;D.病理显示浸润性乳腺癌伴 ALNM(HE 染色,400×)。

图 2 患者,女,60 岁,乳腺癌伴同侧 ALNM

2.4 常规超声及双模态弹性成像诊断乳腺癌 ALNM 的多因素分析 多因素分析显示,原发肿物的最大

径、边缘毛刺、常规超声诊断阳性淋巴结的数目、淋巴结 SWV_{mean} 是乳腺癌 ALNM 的危险因素(P<

0.05), 见表 3。

2.5 乳腺癌腋窝淋巴结预测模型的构建 根据表 3 回归系数与常数项构建预测模型, 方程为 $\text{logit}(P) = 0.452 \times \text{肿瘤最大直径(实测值)} + 1.452 \times \text{肿瘤边缘毛刺(是=1, 否=0)} + 1.923 \times \text{阳性淋巴结数目}(\geq 3 \text{ 个}=1, \leq 2 \text{ 个}=0) + 1.771 \times \text{淋巴结 SWV}_{\text{mean}}(\text{实测值}) - 4.830$ 。以预测概率值为检验变量, 以是否发生

ALNM 为状态变量, 应用 ROC 曲线评价该模型的区分度, 曲线下面积为 0.931(95%CI 0.881~0.981, $P < 0.01$), 见图 3。通过最大约登指数(0.795)计算该模型的阈值为 0.733, 对应的灵敏度为 92.50%, 特异度为 87.00%。应用拟合度检验评价预测模型的校准度发现, 该模型不存在过拟合现象($\chi^2 = 1.016, P = 0.303$)。

表 1 乳腺癌原发病灶超声参数与 ALNM 的相关性

参数	淋巴结转移组(n=74)	淋巴结未转移组(n=60)	t/χ ²	P
年龄($\bar{x} \pm s$, 岁)	49.10 ± 13.60	46.77 ± 11.29	0.792	0.430
原发灶位置[n(%)]			0.483	0.487
外上象限	39(52.70)	28(46.67)		
其他象限	35(47.30)	32(53.33)		
病灶数[n(%)]			0.028	0.866
≥2 个	20(27.03)	17(28.33)		
≤1 个	54(72.97)	43(71.67)		
最大径($\bar{x} \pm s$, mm)	32.09 ± 15.50	2.62 ± 8.58	3.473	0.010
纵横比($\bar{x} \pm s$)	0.72 ± 0.31	0.76 ± 0.29	-0.590	0.550
边缘[n(%)]			13.167	<0.001
毛刺	57(77.03)	28(46.67)		
光整	17(22.97)	32(53.33)		
形态[n(%)]			1.636	0.201
不规则	68(91.89)	52(86.67)		
规则	6(8.11)	8(13.33)		
血流分级[n(%)]			1.980	0.159
0、I 级	11(14.86)	13(21.67)		
II、III 级	63(85.14)	47(78.33)		
微钙化[n(%)]			5.184	0.023
有	43(58.11)	23(33.33)		
无	31(41.89)	37(66.67)		
弹性评分[n(%)]			0.052	0.820
≤3 分	7(9.46)	5(8.33)		
≥4 分	67(90.54)	55(91.67)		
应变率比值($\bar{x} \pm s$)	4.26 ± 1.31	4.20 ± 1.22	0.150	0.881
EI/B Ration-A($\bar{x} \pm s$)	1.12 ± 0.18	1.08 ± 0.15	0.945	0.349
EI/B Ration-D($\bar{x} \pm s$)	1.11 ± 0.16	1.08 ± 0.14	0.085	0.932
SWV _{mean} ($\bar{x} \pm s$, m/s)	5.27 ± 1.86	5.00 ± 1.62	-0.590	0.557

表 2 淋巴结超声参数与乳腺癌 ALNM 的相关性

参数	淋巴结转移组(n=74)	淋巴结未转移组(n=60)	χ ² /t	P
常规超声诊断淋巴结阳性[n(%)]	66(89.36)	18(16.67)	49.628	<0.001
常规超声诊断阳性淋巴结数目[n(%)]			71.940	<0.001
≤2 个	16(21.28)	57(91.67)		
≥3 个	58(78.72)	3(8.33)		
弹性评分[n(%)]			24.199	<0.001
≤3 分	18(24.47)	40(66.67)		

续表 2 淋巴结超声参数与乳腺癌 ALNM 的相关性

参数	淋巴结转移组(n=74)	淋巴结未转移组(n=60)	χ^2/t	P
≥4 分	56(75.53)	20(33.33)		
应变率比值($\bar{x} \pm s$)	3.50±0.42	1.71±0.53	11.975	<0.001
EI/B Ration-A($\bar{x} \pm s$)	1.10±0.13	1.03±0.15	-1.526	0.135
EI/B Ration-D($\bar{x} \pm s$)	1.08±0.12	1.01±0.15	-1.514	0.138
SWV _{mean} ($\bar{x} \pm s, m/s$)	3.80±0.63	1.81±0.33	-12.505	<0.001

表 3 各因素评估乳腺癌 ALNM 的多因素分析

因素	回归系数	标准误	Wald	OR(95%CI)	P
肿物最大径	0.452	0.160	8.019	1.572(1.149~2.149)	0.005
肿物边缘毛刺	1.452	0.350	17.233	4.273(2.152~8.482)	<0.001
阳性淋巴结数目(≥3 个)	1.923	0.737	6.816	6.841(1.615~28.977)	0.009
淋巴结 SWV _{mean}	1.771	0.578	9.459	5.876(1.901~18.184)	0.020
常量	-4.830	1.044	21.418	-	0.080

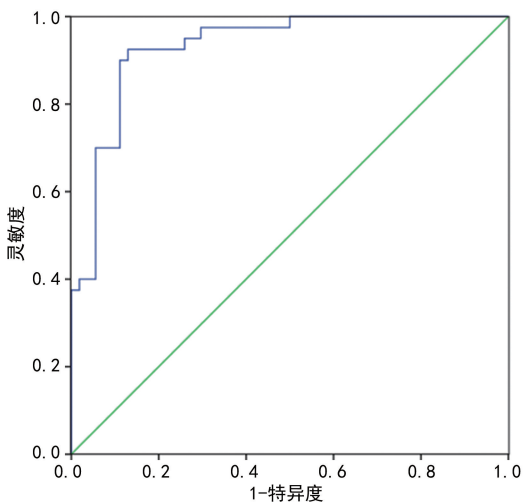


图 3 Logistic 回归方程 ROC 曲线图

3 讨论

近年来,乳腺癌发病率逐年增高,其趋于年轻化,其中伴 ALNM 者预后差^[11],给家庭和社会造成严重的经济负担^[12],因此早期预测具有转移倾向的乳腺癌患者具有重要的意义,同时可为临床的手术方案选择提供指导。本研究基于乳腺原发肿物及同侧腋窝淋巴结的常规超声及双模态弹性超声的不同参数构建无创预测模型,对于评估乳腺癌是否伴 ALNM 具有重要的临床意义。

3.1 乳腺原发病灶常规超声特征及双模态弹性特征与 ALNM 的关系 本研究发现,原发病灶的最大径是 ALNM 的独立危险因素($P < 0.05$),与既往研究一致^[13-14],病灶越大,癌细胞向周围组织侵袭的能力越强,引起淋巴结转移的可能性越高。但也有相关研究表明,肿瘤的最大径不是 ALNM 的独立危险因素^[15],这可能与研究对象的病理组织构成不同有关。本研究纳入的病例中浸润性导管癌占 75.37%,而某些组织学型的乳腺癌,不管肿块大小如何,都不容易

发生转移,例如黏液腺癌、乳头状癌和导管原位癌等^[16],因此推测可能与这些因素有关。在本研究中发现肿物边缘毛刺也是 ALNM 的危险因素之一($P < 0.05$),与既往研究结果一致^[5]。微钙化在 2 组患者的单因素分析中差异具有统计学意义,但不是 ALNM 的独立危险因素之一($P < 0.05$)。有相关研究表明,85%~90%导管原位癌内存在微钙化^[17]。但也有相关研究表明,乳腺癌超声图像出现微钙化时 ALNM 的发生风险是未出现微钙化的 2.59 倍^[18]。因此,钙化是否为 ALNM 的独立危险因素之一,有待多样本、多中心的研究进一步验证。本研究常规超声显示,肿物的位置、纵横比、血流分级及形态学方面 2 组差异无统计学意义($P > 0.05$);此外,本研究中 2 组患者原发肿物的 2 种弹性模式下各参数特征(包括弹性评分、应变率比值、EI/B Ration-A、EI/B Ration-D、SWV_{mean})差异无统计学意义,均表现为较高的弹性评分及 SWV_{mean} 值。因此作者认为,乳腺癌原发病灶的弹性各参数在评估是否发生 ALNM 上临床意义有限,与吴秀萍等^[8]研究结果观点一致,但国内外研究认为,原发病灶的某些弹性参数可以预测 ALNM^[4,7,19]。弹性成像受影响因素较多^[20],如不同仪器性能、操作者之间的重复性、病灶的位置等,因此原发肿物的弹性特征是否能够预测 ALNM 还有待进一步探讨。

3.2 乳腺淋巴结常规超声及双模态弹性特征与 ALNM 的关系 乳房内约 75%的淋巴液引流至腋窝淋巴结,乳腺癌细胞可通过腺体的实质和间质中的淋巴丛引流入腋窝淋巴结继而引起 ALNM,在常规超声上出现淋巴结形态的改变及血流分布的异常,即淋巴结的横径增大、皮质偏心性增厚、纵横比小于 2、淋巴门偏心或消失、血流丰富、呈偏心性或混合性。在本研究中超声报告的淋巴结阳性在 2 组中差异具有统计

学意义,与刘平贤等^[21]研究一致,但不是 ALNM 的独立危险因素,乳腺癌患者腋窝淋巴结出现上述 1~3 个阳性淋巴结,也可见于反应性增生^[22-23],其与转移性淋巴结相比常规超声鉴别存在困难,因此存在假阳性的情况。但本研究发现,腋窝出现 ≥ 3 个超声报告阳性淋巴结是 ALNM 的独立危险因素($P < 0.05$),阳性淋巴结数目越多,说明转移的可能性越大。在弹性超声图像上,2 组患者在弹性评分、应变率比值、 SWV_{mean} 上,差异具有统计学意义($P < 0.05$),转移组表现为较高的弹性评分及 SWV 值,病灶与周边组织比应变率比较,转移组较未转移组高,与多数研究^[21,23-24]结果一致,其中 SWV_{mean} 是 ALNM 的独立危险因素。作者认为与应变弹性成像相比,剪切波的重复性更为优越,更易在临床推广应用。在本研究中,2 组 EI/B Ration-A、EI/B Ration-D 差异均无统计学意义($P > 0.05$),与吴秀平等^[8]研究结果一致,这 2 个参数在临床中是否有应用价值,待进一步研究。

3.3 预测模型临床意义 本研究中基于乳腺原发病灶及腋窝淋巴结的常规超声及双模态弹性超声构建的无创预测模型具有较高的诊断效能;其 ROC 曲线下面积为 0.931(95%CI 0.881~0.981, $P < 0.010$),灵敏度和特异度分别为 92.50%和 87.00%。目前多数的仪器具备常规超声及弹性超声检查技术功能适用于乳腺疾病的筛查,因此本研究建立的模型对于早期识别具有淋巴结转移风险的乳腺癌患者具有重要的临床意义及广泛的应用前景。

3.4 研究的局限性 本研究为单中心研究,纳入的样本量偏小,同时缺乏外部验证。在后续的研究中,将纳入更多的乳腺癌病例数分病理、分组织学类型对 ALNM 的危险因素做进一步研究,同时进行外部验证,评估模型的准确性。

总之,基于乳腺原发病灶及腋窝淋巴结的常规超声和双模态弹性成像构建的预测模型能够较好地评估乳腺癌是否出现 ALNM,其中乳腺肿物的最大径、肿物边缘、常规超声诊断阳性淋巴结的数目、淋巴结 SWV_{mean} 是 ALNM 的独立危险因素。

参考文献

[1] SUNG H, FERLAY J, SIEGEL R L, et al. Global cancer statistics 2020; GLOBOCAN estimates of incidence and mortality worldwide for 36 cancers in 185 countries[J]. CA Cancer J Clin, 2021, 71(3): 209-249.

[2] JAMARIS S, JAMALUDDIN J, ISLAM T, et al. Is pre-operative axillary ultrasound alone sufficient to determine need for axillary dissection in early breast cancer patients? [J]. Medicine(Baltimore), 2021, 100(19): e25412.

[3] MARINO M A, AVENDANO D, ZAPATA P, et al. Lymph node imaging in patients with primary breast cancer: concurrent diagnostic tools[J]. Oncologist, 2020, 25(2): e231-e242.

[4] 桑田, 康燕飞, 曹玉文, 等. 乳腺癌肿块弹性特征及免疫组

化指标预测腋窝淋巴结转移的价值[J]. 中国医学影像学杂志, 2022, 30(8): 776-782.

- [5] ZHU A Q, LI X L, AN L W, et al. Predicting axillary lymph node metastasis in patients with breast invasive ductal carcinoma with negative axillary ultrasound results using conventional ultrasound and contrast-enhanced ultrasound[J]. J Ultrasound Med, 2020, 39(10): 2059-2070.
- [6] 汪越君, 闫晓妮. 二维剪切波弹性成像联合常规超声对乳腺浸润性导管癌腋窝淋巴结转移的诊断价值[J]. 陕西医学杂志, 2023, 52(5): 549-552.
- [7] ZHOU J, ZHANG Q Y, ZHANG Q, et al. Evaluation of the property of axillary lymph nodes and analysis of lymph node metastasis factors in breast cancer by ultrasound elastography [J]. Comput Math Methods Med, 2022, 2022: 8066289.
- [8] 吴秀平, 杜毅力, 曹永政, 等. 探讨超声弹性成像参数与乳腺癌腋窝淋巴结转移及 Ki-67 表达的相关性[J]. 中国医学影像技术, 2012, 28(5): 921-924.
- [9] ITOH A, UENO E, TOHNO E, et al. Breast disease: clinical application of US elastography for diagnosis[J]. Radiology, 2006, 239(2): 341-350.
- [10] LIU H, WAN J, XU G, et al. Conventional US and 2-D shear wave elastography of virtual touch tissue imaging quantification: correlation with immunohistochemical subtypes of breast cancer[J]. Ultrasound Med Biol, 2019, 45(10): 2612-2622.
- [11] 何英剑, 范照青, 李金锋, 等. 腋窝淋巴结状态对不同类型浸润性乳腺癌预后的影响[J]. 中华医学杂志, 2021, 101(30): 2382-2386.
- [12] YI M, LI T, NIU M, et al. Epidemiological trends of women's cancers from 1990 to 2019 at the global, regional, and National levels: a population-based study[J]. Biomark Res, 2021, 9(1): 55.
- [13] 吴艺敏, 汪珺莉. 多模态超声联合病理参数列线图预测乳腺癌腋窝淋巴结转移负荷[J]. 中国超声医学杂志, 2023, 39(6): 637-641.
- [14] ZHANG H, SUI X F, ZHOU S Z, et al. Correlation of conventional ultrasound characteristics of breast tumors with axillary lymph node metastasis and Ki-67 expression in patients with breast cancer [J]. J Ultrasound Med, 2019, 38(7): 1833-1840.
- [15] 钟李长, 谷丽萍, 马方, 等. 乳腺癌肿块超声声像图特征与腋窝淋巴结转移的关系[J]. 中国临床研究, 2019, 32(5): 661-663.
- [16] 王慧, 查海玲, 马佩, 等. 弹性超声在早期小乳癌腋窝淋巴结转移中的预测价值[J]. 实用临床医药杂志, 2023, 27(5): 6-10.
- [17] BARTH P J, EBRAHIMSADE S, RAMA-SWAMY A, et al. CD34⁺ fibrocytes in invasive ductal carcinoma, ductal carcinoma in situ, and benign breast lesions[J]. Virchows Arch, 2002, 440(3): 298-303.
- [18] 丛颖, 杨芳. 国人乳腺癌腋窝淋巴结转移相关超声征象的 Meta 分析[J]. 中国中西医结合影像学杂志, 2022, 20(1): 48-52.

- vitamin D status and determinants of hypovitaminosis D [J]. *Osteoporos Int*, 2009, 20(11):1807-1820.
- [2] 中国营养学会健康管理分会. 维生素 D 营养状况评价及改善专家共识[J]. *中华健康管理学杂志*, 2023, 17(4): 245-252.
- [3] SHARIFI N, AMANI R, HAJIANI E, et al. Does vitamin D improve liver enzymes, oxidative stress, and inflammatory biomarkers in adults with non-alcoholic fatty liver disease? A randomized clinical trial[J]. *Endocrine*, 2014, 47(1):70-80.
- [4] KITTANAMONGKOLCHAI W, VAUGHAN L E, ENDERS F T, et al. The changing incidence and presentation of urinary stones over 3 decades[J]. *Mayo Clin Proc*, 2018, 93(3):291-299.
- [5] TAYLOR E N, HOOFNAGLE A N, CURH-AN G C. Calcium and Phosphorus regulatory hormones and risk of incident symptomatic kidney stones[J]. *Clin J Am Soc Nephrol*, 2015, 10(4):667-675.
- [6] SARDARI MASIHI L, BORUMANDNIA N, TAHERI M, et al. Effect of two vitamin D repletion protocols on 24-h urine Calcium in patients with recurrent Calcium kidney stones and vitamin D deficiency: a randomized clinical trial[J]. *Eur J Med Res*, 2023, 28(1):246.
- [7] RAHEEM O A, KHANDWALA Y S, SUR R L, et al. Burden of urolithiasis: trends in prevalence, treatments, and costs[J]. *Eur Urol Focus*, 2017, 3(1):18-26.
- [8] ZENG G H, MAI Z L, XIA S J, et al. Prevalence of kidney stones in China: an ultrasonography based cross-sectional study[J]. *BJU Int*, 2017, 120(1):109-116.
- [9] YASUI T, OKADA A, HAMAMOTO S, et al. Pathophysiology-based treatment of urolithiasis[J]. *Int J Urol*, 2017, 24(1):32-38.
- [10] GIRÓN-PRieto M S, DEL CARMEN CANO-GARCÍA M, ARRABAL-POLO M Á, et al. Analysis of vitamin D deficiency in Calcium stone-forming patients[J]. *Int Urol Nephrol*, 2016, 48(8):1243-1246.
- [11] JOHRI N, JAEGER P, FERRARO P M, et al. Vitamin D deficiency is prevalent among idiopathic stone formers, but does correction pose any risk? [J]. *Urolithiasis*, 2017, 45(6):535-543.
- [12] COE F L, EVAN A P, WORCESTER E M, et al. Three pathways for human kidney stone formation[J]. *Urol Res*, 2010, 38(3):147-160.
- [13] TSUJIIHATA M. Mechanism of Calcium oxalate renal stone formation and renal tubular cell injury[J]. *Int J Urol*, 2008, 15(2):115-120.
- [14] GEMBILLO G, CERNARO V, SILIGATO R, et al. Protective role of vitamin D in renal tubulopathies[J]. *Metabolites*, 2020, 10(3):115.
- [15] TAVASOLI S, TAHERI M. Vitamin D and Calcium kidney stones: a review and a proposal[J]. *Int Urol Nephrol*, 2019, 51(1):101-111.
- [16] 苏晓伟, 王大明, 丁德茂, 等. 感染性结石的相关临床易感因素研究[J]. *临床泌尿外科杂志*, 2021, 36(4):284-287.
- [17] MOHANTY S, KAMOLVIT W, HERTTING O, et al. Vitamin D strengthens the bladder epithelial barrier by inducing tight junction proteins during E. coli urinary tract infection [J]. *Cell Tissue Res*, 2020, 380(3):669-673.
- [18] YAN X N, ZHANG N, CHENG S H, et al. Gender differences in vitamin D status in China[J]. *Med Sci Monit*, 2019, 25:7094-7099.
- [19] LETAVERNIER E, VERRIER C, GOUSSARD F, et al. Calcium and vitamin D have a synergistic role in a rat model of kidney stone disease[J]. *Kidney Int*, 2016, 90(4):809-817.
- [20] MALIHI Z, LAWES C M M, WU Z Q, et al. Monthly high-dose vitamin D supplementation does not increase kidney stone risk or serum Calcium: results from a randomized controlled trial[J]. *Am J Clin Nutr*, 2019, 109(6):1578-1587.
- [21] GAO M, LIU M H, CHEN J B, et al. Association of serum 25-hydroxyvitamin D concentrations with all-cause mortality among individuals with kidney stone disease: the NHANES database prospective cohort study [J]. *Front Endocrinol(Lausanne)*, 2023, 14:1207943.

(收稿日期:2024-04-16 修回日期:2024-09-22)

(上接第 39 页)

- [19] 李婷婷, 薛继平, 苏莉莉. 乳腺癌剪切波弹性成像与常规超声特征预测腋窝淋巴结转移及模型建立[J]. *实用临床医药杂志*, 2023, 27(5):11-15.
- [20] 黄韵琳, 薛恩生, 俞丽云, 等. 实时剪切波弹性成像的影响因素的试验研究[J]. *中华超声影像学杂志*, 2017, 25(12):1076-1080.
- [21] 刘平贤, 张浩, 杜新峰, 等. 超声弹性成像联合高频多普勒彩超在早期浸润性乳腺癌腋窝淋巴结转移诊断中的价值[J]. *实用癌症杂志*, 2021, 36(11):1802-1805.
- [22] CHOI H Y, PARK M, SEO M, et al. Preoperative axillary lymph node evaluation in breast cancer: current issues and literature review[J]. *Ultrasound Q*, 2017, 33(1):6-14.
- [23] STACHS A, THI A T H, DIETERICH M, et al. Assessment of ultrasound features predicting axillary nodal metastasis in breast cancer: the impact of cortical thickness [J]. *Ultrasound Int Open*, 2015, 1(1):E19-E24.
- [24] 刘镭, 刘力, 苏琳, 等. 超声弹性成像联合常规超声声像对乳腺癌腋窝淋巴结转移的诊断价值[J]. *癌症进展*, 2020, 18(11):1103-1106.

(收稿日期:2024-03-16 修回日期:2024-11-03)