

- Recommendations for the management of drug-drug interactions between the COVID-19 antiviral nirmatrelvir/ritonavir(paxlovid) and comedications[J]. Clin Pharmacol Ther, 2022, 112(6):1191-1200.
- [6] 徐晶晶, 顾圣莹, 范国荣, 等. 奈玛特韦/利托那韦与阿托伐他汀合用致肌酸激酶和转氨酶升高 1 例[J]. 中国医院药学杂志, 2023, 43(13):1532-1534.
- [7] NIU W J, LI S Z, JIN S S, et al. Investigating the interaction between nifedipine- and ritonavir-containing antiviral regimens: A physiologically based pharmacokinetic/pharmacodynamic analysis[J]. Br J Clin Pharmacol, 2021, 87(7):2790-2806.
- [8] 郭春连, 李富雄, 蔡伟明, 等. 含奈玛特韦片/利托那韦片联用医嘱的潜在药物相互作用分析[J]. 实用药物与临床, 2023, 26(11):995-999.
- [9] 陈广斌, 卢洪洲. 老年新型冠状病毒感染患者的合理用药建议[J]. 上海医药, 2023, 44(15):17-22.
- [10] STADER F, KHOO S, STOECKLE M, et al. Stopping lopinavir/ritonavir in COVID-19 patients; duration of the drug interacting effect [J]. J Antimicrob Chemother, 2020, 75(10):3084-3086.
- [11] LEMAITRE F, GRÉGOIRE M, MONCHA-UD C, et al. Management of drug-drug interactions with nirmatrelvir/ritonavir in patients treated for Covid-19: Guidelines from the French Society of Pharmacology and Therapeutics (SFPT)[J]. Therapie, 2022, 77(5):509-521.
- [12] 苏昊凡, 战寒秋. 基于 FAERS 数据库的奈玛特韦/利托那韦片不良事件信号挖掘与分析[J]. 实用药物与临床, 2024, 27(1):10-16.
- [13] 吴庆荣, 王元春, 陈艳婷, 等. 临床药师参与 2 例新型冠状病毒肺炎患者临床治疗的药学监护及其体会[J]. 抗感染药学, 2020, 17(7):1080-1084.

(收稿日期:2024-04-29 修回日期:2024-09-29)

• 案例分析 •

阑尾低级别黏液性肿瘤 1 例及文献回顾

刘燕¹, 何馨¹, 石若飞¹, 张旭¹, 杨芳^{2△}

(1. 贵州中医药大学, 贵州 贵阳 550000; 2. 贵州中医药大学第二附属医院普外科, 贵州 贵阳 550000)

[摘要] 阑尾黏液性肿瘤因其不典型的临床表现和影像学特征而极易被作为炎症处理, 延误病情, 使得术前诊断困难。该文就 1 例阑尾低级别黏液性肿瘤进行病例报道, 并结合有关文献回顾, 加强对疾病的认识并探讨其诊治策略。

[关键词] 阑尾; 低级别; 黏液性肿瘤; 文献回顾; 病例报告

DOI:10.3969/j.issn.1009-5519.2025.01.065

中图法分类号:R4

文章编号:1009-5519(2025)01-0285-04

文献标识码:B

临床上, 急腹症尤其是急性阑尾炎比较常见, 但是阑尾原发性肿瘤却比较罕见, 约占胃肠道肿瘤的 1%, 其中手术切除的急性阑尾炎标本中, 被诊断为黏液性肿瘤的占 0.2%~0.3%, 阑尾黏液性肿瘤因其不典型的临床表现和影像学特征而极易被作为炎症处理, 延误病情, 使得术前诊断困难, 因此了解该疾病特征对治疗至关重要。本文就本院 1 例阑尾低级别黏液性肿瘤(LAMN)进行病例报道, 并结合有关文献回顾, 加强对疾病的认识并探讨其诊治策略。

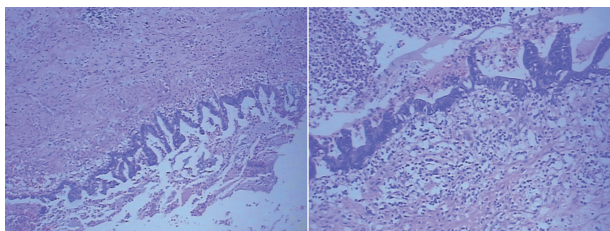
1 临床资料

患者, 男, 69 岁, 因“腹痛伴发热 6⁺h”入院。6 h 前出现右下腹持续性刺痛, 平卧、站立、蜷缩时减轻, 伴发热(具体体温不详), 就诊于本院发热门诊, 腹部 CT 示阑尾增大、增粗, 其内见积液及积气改变, 壁增厚, 周围见斑片状及条状渗出改变, 局部淋巴液增多。考虑急性化脓性阑尾炎并局限性腹膜炎、升结肠憩室。既往史、家族史均无特殊。查体: 体温 37.0℃,

脉搏 87 次/分, 呼吸 20 次/分, 血压 153/95 mm Hg (1 mm Hg=0.133 kPa), 右下腹压痛, 反跳痛, 轻度肌紧张, 余无特殊。实验室检查示: 白细胞计数 $12.12 \times 10^9 L^{-1}$, 中性粒细胞绝对值 $8.79 \times 10^9 L^{-1}$, 尿酸 502 $\mu mol/L$, 钾 3.33 mmol/L, 全程 C 反应蛋白 84.75 mg/L。凝血常规、D-二聚体、红细胞沉降率未见明显异常。初步诊断为急性化脓性阑尾炎并局限性腹膜炎; 入院 1 d 后, 排除相关禁忌证, 在全身麻醉下行腹腔镜检查中转开腹阑尾切除术、部分盲肠切除术、肠粘连松解术, 术中探查回盲部肠管充血肿胀并与大网膜粘连, 松解粘连肠管, 见右下腹及盆腔脓液聚积, 予留取少量脓液送细菌培养, 吸引器吸尽探查找到阑尾, 阑尾肿胀明显, 长约 10 cm, 直径约 7 cm, 切面光滑, 组织结构欠清晰, 与肠壁粘连, 考虑阑尾肿胀明显, 根部与盲肠无明显间隙, 故中转开腹。术中腹腔镜下再次定位后, 寻找阑尾根部, 将阑尾连同部分盲肠切除, 并从右中腹做一切口引出腹外固定引流。

△ 通信作者, E-mail: 2267854716@qq.com。

术后将切除之阑尾送常规病理检查。病理回示:阑尾 LAMN, 肿瘤侵及浆膜下层, 阑尾切缘可见肿瘤累及(图 1)。告知家属, 排除手术相关禁忌证, 于入院 13 d 在全身麻醉下行腹腔镜辅助右半结肠癌根治术、腹腔镜检查、肠粘连松解术、恶性肿瘤开腹化疗, 肿瘤位于升结肠回盲部, 突出浆膜, 长约 4 cm, 管腔直径约 7 cm, 完整游离出右半结肠后, 缓慢提出右半结肠。分别选距回盲部约 20 cm 及距肿瘤远端 15 cm 处结肠肠管, 送标本常规检查。予以 5-氟尿嘧啶 1.0+生理盐水 500 mL 腹腔化疗, 予禁食水、I 级护理、留置导尿、胃肠减压, 记录引流液色、质、量, 术后予磷酸左奥硝唑酯二钠联合头孢噻钠静脉滴注抗感染, 奥美拉唑钠静脉滴注抑酸护胃治疗, 蛇毒血凝酶静脉滴注对症止血, 右旋糖酐 40 葡萄糖注射液等对症补充能量、营养支持治疗。入院后 27 d 患者肠道恢复排气排便, 顺利出院, 术区恢复良好, 切口甲级愈合, 术后 6 个月建议复查腹部 CT 及肿瘤标志物。患者于 3 个多月后再次入院, 查肿瘤标志物: 糖类抗原 19-9 42.57 U/mL, 糖类抗原 72.00~435.67 U/mL。无痛肠镜: (1) 结肠多发息肉电凝电切除术和钛夹夹闭术; (2) 吻合口炎; (3) 结肠术后改变; (4) 痔疮。病理回示: (直肠、距肛门 30 cm) 管状腺瘤(低级别上皮内瘤变), 基底及切缘未见瘤变。(吻合口) 黏膜轻度慢性炎症, 肉芽组织增生。出院后嘱患者定期复查肿瘤指标、生化、肠镜、腹部 CT。



注: 阑尾 LAMN, 肿瘤侵及浆膜下层, 阑尾切缘可见肿瘤累及。

图 1 病理图(HE 染色, 100×)

2 讨论

LAMN 是一组罕见的惰性异质性肿瘤, 生长缓慢, 常侵犯腹膜表面, 腹腔外或淋巴结转移少见。早期症状并不明显, 类似于急性阑尾炎发作时的右下腹疼痛, 或触及腹部包块, 其发病机制是黏液上皮增生伴随细胞外黏液产生, 呈推挤性生长, 进而导致阑尾管腔扩张^[1], 通常生长在阑尾根部, 最大直径可达 3~6 cm, 管腔内的黏液易浸润回盲部及结肠; 如果肿瘤阻塞阑尾口, 可能存在阑尾炎或阑尾穿孔。LAMN 发病率占胃肠道恶性肿瘤的 0.4%~1.0%, 占阑尾切除术的 0.2%~0.3%, 因其较少在腹腔外转移, 恶性程度低^[2-3], 且由于其侵袭过程缓慢, 浸润速度慢, 临床症状不明显, 早期预后较好。但 LAMN 仍可以恶性方式在阑尾外增殖, 并导致腹膜假黏液瘤的发展, 这是一种危及生命的并发症, 由于潜在恶性进展相当

不确定, 对于局限于阑尾的 LAMN, 早期鉴别诊断十分重要, 有助于制定更有效的治疗策略及改善疾病预后^[4]。ISSIN 等^[5]研究发现尽管阑尾肿瘤(AN)的发病率仍然相对较低, 但在过去 10 年中观察到呈稳步增长趋势。AN 发病率的增加引发了临床对非手术治疗方案的担忧, 这项研究的结果强调了将 AN 作为老年患者和阑尾直径大于 9.5 mm 患者潜在诊断的重要性。JOLLY 等^[6]调查中共有 279 例 40 岁及以上的患者接受了阑尾切除术, 中位年龄为 53 岁(40~95 岁)。7 例(37%)患者被发现在阑尾内有原发性肿瘤病变。LAMN 往往有 KRAS 和 GNAS 突变, 但通常为 BRAF、APC 和 P53 的野生型^[7]。在形态学特征方面, LAMN 表现为伴低级别细胞学的黏液性肿瘤和以下的任何一个: 固有层和黏膜肌层消失; 黏膜下层纤维化; “推挤性”憩室样生长方式进入阑尾壁; 无细胞的黏液切割入阑尾壁; 黏液和(或)肿瘤性上皮出现于阑尾壁外^[8]。超声和腹部 CT 检查是判断阑尾黏液性肿瘤部位、范围、血供情况及与周围组织关系最简单有效的检查方式, 可初步鉴别阑尾管腔是否有黏液性囊肿或仅仅表现为急性阑尾炎征象, 且超声具有可观察卵巢结构、卵巢与病灶关系的优势^[9]。阑尾黏液性肿瘤典型的超声表现^[10]为右下腹或腹/盆腔囊性或囊实混合性包块, 呈盲管状/长椭圆形或不规则形, 囊性成分透声欠佳; 阑尾短径 ≥ 2 cm, 壁层次结构不清合并腔内透声欠佳的积液; 囊壁见散在强回声斑块, 可伴粪石; 若存在胶冻样积液弥漫全腹腔, 引起腹膜增厚, 需高度怀疑为肿瘤。肿瘤标志物中的血清癌胚抗原(CEA)和糖类抗原 19-9 的升高与黏液性肿瘤和黏液性腺癌也有密切相关^[1]。一项 532 例黏液性腺癌患者的分析发现, 56.1% 的 CEA 升高, 67.1% 的糖类抗原 19-9 升高^[1], 术前标志物增高的患者, 在术后均有不同程度的下降, 或当肿瘤出现进展、复发时, 肿瘤标志物将再次升高。这些肿瘤标志物可作为诊断性检查的参考, 虽其特异性不高, 但可以通过该指标可评估疾病发展进程及评估预后情况, 由此判断疾病转归。如果临床高度怀疑, 腹部 CT 对诊断阑尾黏液性肿瘤有重要的临床意义, 一项研究术前 CT 诊断或强烈怀疑黏液性肿瘤的 54 例患者, 均行手术治疗。活检结果证实, 39 例患者诊断为阑尾黏液性肿瘤。诊断准确性达 89.7%, 但该病的诊疗规范尚未完整, 其诊断的准确性与影像科医生的水平相关^[11]。在 CT 影像上, LAMN 通常表现为囊性病变更, 具有不均匀的密度, 可能显示液体、软组织或混合密度。这种特征是由于囊内含有不同程度的黏液蛋白和组织碎屑所致^[12], 良性表现多为右下腹回盲部圆形、类圆形或长茄子形囊性包块, 囊内内容为液体密度, 无明显强化, 囊壁不均匀增厚, 可见弧形、斑点状钙化灶, 囊液密度一般较均匀, 瘤灶境界清^[13]。肿瘤伴感染时, 肿瘤囊

壁连续性中断,边界不清,回盲部及盆腔内可见多发包裹性积液及气体密度,出现腹腔及盆腔积液,腹膜及网膜增厚,肝脾周围均可见积液表现^[14]。阑尾黏液性肿瘤是一种罕见的肿瘤,通常为良性,但也有可能发展为恶性。在 CT 上显示囊性占位伴囊壁增厚、壁结节、实性成分强化等特征时,提示可能存在恶性转化的可能性。此外,观察到细小肿瘤滋养动脉也支持了恶性表现的可能性^[4]。

阑尾黏液性肿瘤常转移到腹部,导致肿瘤细胞在腹腔内生长,称为腹膜癌,以及黏液物质的聚积,称为腹膜假黏液瘤, LAMN 和低级别的阑尾起源的腹膜癌治疗有差异^[8]。低级别、早期肿瘤可以通过有限的手术切除得到有效治疗,包括阑尾切除术、右半结肠切除术、回盲部切除术等,低级别、中晚期患者建议综合治疗,包括原发肿瘤和转移部位的细胞减灭术(CRS)、辅助化疗、腹腔热灌注化疗(HIPEC)等,预防肿瘤扩散转移,最大限度延长生存期。当怀疑是 AN 时,应行术中冰冻检查后根据病理情况再行处置,而不是简单地行阑尾切除术。对于阑尾黏液腺肿瘤目前广泛认可的术式是右半结肠切除术,右半结肠切除术后 5 年生存率为 70%, 10 年生存率为 65%^[10]。当有以下情况发生时,早期阑尾黏液腺瘤、切除术后切缘阳性、切除切缘不足、AN 直径 > 2 cm、高级别肿瘤、肿瘤侵犯固有肌层均应考虑行右半结肠切除术^[15],对伴卵巢黏液性囊腺瘤或囊腺癌者应同时进行卵巢切除手术。此外,针对局限性且分化好的阑尾良性肿瘤,其淋巴结转移率不足 2%,因此仅进行阑尾切除手术即可有效治疗。但考虑在术中无法明确肿瘤性质,在行急症手术时,对于阑尾囊肿均需行包括囊肿在内的完整切除,避免破裂,尽可能做到切缘阴性,目的是防止医源性破裂和黏液或上皮细胞在手术过程中扩散到腹腔腔中。因为即使是恶性程度低的 AN,若因破裂穿孔而突破浆膜时,黏液可播散至病灶周围并形成腹膜假黏液瘤,表现为腹腔内形成大量黏蛋白聚集,这时应尽量吸净腹腔和脏器表面黏附的胶冻状物,还应全面小心地探查腹腔及盆腔。有文献提示,当伴局部含细胞黏液蛋白溢出的早期病变的情况下使用 CRS,如果只采取阑尾切除术或右半结肠切除术,则肿瘤在腹腔内广泛进展的可能性很高,可进行预防性 CRS+HIPEC,可用哌替啶或 5-氟尿嘧啶冲洗腹腔^[16]。

本例患者为老年男性,由于阑尾内部黏液腺上皮细胞产生大量黏液性物质,导致阑尾管腔扩张,阑尾组织肿胀,阑尾壁增厚,初期表现为急性阑尾炎症状,术中见巨大肿胀阑尾。LAMN 前瞻性临床诊断通常很困难,发病率较低,术前误诊率较高,鉴别诊断通常包括急性阑尾炎、潴留囊肿和黏液腺癌,因 AN 阻塞阑尾管腔后易继发感染,其临床症状与急性阑尾炎相

似,患者多以急腹症来就诊,术前未能进行详尽地检查。因此结合文献和临床经验,以下情况应警惕阑尾黏液性肿瘤^[10]:(1)急性阑尾炎手术中发现患者阑尾粗大、肿胀、壁厚、僵硬,或阑尾管腔黏液聚积,肿物囊性改变,或伴局部淋巴结肿大者。(2)腹部 CT 平扫可见单纯阑尾炎及阑尾脓肿,阑尾呈圆形、椭圆形等囊性占位,囊内可见积气积液,囊壁及囊内见钙化灶,囊肿边界清,阑尾增粗,阑尾壁水肿增厚。(3)年龄大于 40 岁,有反复阑尾发炎病史,或因肠梗阻、阑尾脓肿、妇科转移肿瘤等并发症就诊的患者。(4)进行性腹胀、腹部膨隆、脐疝、合并腹部或盆腔包块等腹膜假黏液瘤表现,经治疗后包块不能完全消失或反复复发者。(5)B 超或 CT 提示阑尾肿块,特别是 CT 提示黏液囊性肿块、腹膜假黏液瘤形成、阑尾周围脂肪条纹征。

因此,对该疾病的诊治需要各个环节医生的配合,如影像科医生能准确显示阑尾黏液性囊腺瘤的部位、形态、大小及周围情况,对临床治疗方案的选择有着重要的指导价值。因影像学检查对该病的诊断准确性高,但该例患者入院 CT 仅提示阑尾增大、增粗,其内见积液及积气改变,壁增厚,周围见斑片状及条状渗出改变,局部淋巴液增多,均明显提示为急性阑尾炎征象,而并未提示病灶大小、内部结构、增强模式、强化程度及邻居组织侵犯情况、有无淋巴结肿大等疑似肿瘤表现,这提示为防止漏诊,一名经验丰富的影像学医生可以提高 AN 的诊断准确性,即使最终确诊还需靠病理检测;手术医生在术中除了常规阑尾部横切取材外,应注意在阑尾狭窄、实变等处纵性解剖是否存在囊肿、息肉、结节,还应对阑尾囊肿进行探查,尤其是黏膜增厚处多取材,寻找有无恶性依据,若高度怀疑为恶性占位性病变时,应注意进行冷冻病理切片检查,指导术式改变,避免二次手术;病理医生需要对黏液性肿瘤的特性有深入认识,区分 AN 形态学特征,提高诊断准确率,有助于确定手术范围及判断预后^[17]。为了预防胸腹腔内囊液种植转移,我们采用 5-氟尿嘧啶与生理盐水腹腔灌注化疗作为肿瘤辅助治疗方法,能够有效清除腹腔内残余癌性细胞,根据指南^[18],为防止治疗后复发,局限性 LAMN 患者需每半年复查磁共振成像及肿瘤标志物,持续 2 年。目前,对该病的诊断标准、手术范围、化疗方案还有待于多学科之间形成统一的诊疗指南,以此提高患者生存率,更好地造福患者。

参考文献

- [1] SHEMYATOVSKY K A, AZIMOV R K H, GLUSHKOV P S, et al. Management of mucinous tumor of appendix[J]. *Khirurgiia (Mosk)*, 2020(9): 89-91.
- [2] SHAI B W L, ASSI R, SHAMSEDDINE A, et al. Appen-

- diceal mucinous neoplasms: diagnosis and management [J]. *Oncologist*, 2017, 22(9):1107-1116.
- [3] KLINGBEIL K D, AZAB B, MOLLER M G. Low-grade appendiceal mucinous neoplasm and endometriosis of the appendix[J]. *World J Surg Oncol*, 2017, 15(1):226.
- [4] YU X R, MAO J, TANG W, et al. Low-grade appendiceal mucinous neoplasms confined to the appendix: clinical manifestations and CT findings[J]. *J Investig Med*, 2020, 68(1):75-81.
- [5] ISSIN G, DEMIR F, GUVENDIR BAKKALOGLU I, et al. High incidence of appendiceal neoplasms in the elderly: a critical concern for Non-Surgical treatment[J]. *Med Princ Pract*, 2023, 32(6):358-368.
- [6] JOLLY S, MCCULLOUGH T, GUNNING T, et al. Incidence of occult appendiceal neoplasm in patients over 40 years with acute appendicitis: a single-institution review [J]. *Aust J Rural Health*, 2023, 31(6):1261-1265.
- [7] MIKAEEL R R, YOUNG J P, TAPIA RICO G, et al. Immunohistochemistry features and molecular pathology of appendiceal neoplasms[J]. *Crit Rev Clin Lab Sci*, 2021, 58(6):369-384.
- [8] KOÇ C, AKBULUT S, AKATLI A N, et al. Nomenclature of appendiceal mucinous lesions according to the 2019 WHO classification of tumors of the digestive system[J]. *Turk J Gastroenterol*, 2020, 31(9):649-657.
- [9] 齐雪梅, 刘翠红, 梁长虎. 阑尾低级别黏液性肿瘤的超声检查与 CT 诊断[J]. *医学影像学杂志*, 2023, 33(9):1637-1641.
- [10] 付建, 王波, 郭金帅, 等. 阑尾黏液性肿瘤的诊断和外科治疗[J]. *中国肿瘤外科杂志*, 2018, 10(3):190-192.
- [11] KWAK H D, JU J K. A prospective study of discrepancy between clinical and pathological diagnosis of appendiceal mucinous neoplasm[J]. *Ann Surg Treat Res*, 2020, 98(3):124-129.
- [12] KARANDE G Y, CHUA W M, YIIN R S Z, et al. Spectrum of computed tomography manifestations of appendiceal neoplasms: acute appendicitis and beyond[J]. *Singapore Med J*, 2019, 60(4):173-182.
- [13] 刘一铭, 印隆林, 印培源, 等. 阑尾低级别黏液性肿瘤的 CT 表现及病理特征[J]. *中国普外基础与临床杂志*, 2021, 28(11):1499-1503.
- [14] 董丽, 彭泰松, 李晓波, 等. 阑尾低级别黏液性肿瘤的 CT 诊断及鉴别诊断[J]. *实用医学影像杂志*, 2020, 21(5):469-472.
- [15] COPUR M, CUSHMAN-VOKOUN A, PADUSSIS J, et al. Mucinous adenocarcinoma of the appendix with histologic response to neoadjuvant chemotherapy: review of histologic and clinical spectrum of epithelial neoplastic mucinous lesions of the appendix[J]. *Oncology (Williston Park)*, 2021, 35(6):335-340.
- [16] 马晓龙, 王锡山. 阑尾黏液性肿瘤的诊断和治疗进展[J]. *中国肿瘤外科杂志*, 2020, 12(6):600-604.
- [17] 葛萍萍, 许利剑. 阑尾黏液性肿瘤的诊断和治疗研究[J]. *医学信息*, 2022, 35(20):157-160.
- [18] 吕靖芳, 汤庆超. 中国阑尾肿瘤多学科综合治疗专家共识 (2021 版)[J/CD]. *中华结直肠疾病电子杂志*, 2021, 10(3):225-231.

(收稿日期:2024-03-21 修回日期:2024-10-21)

(上接第 259 页)

参考文献

- [1] 史桂霞, 谢云, 刘平, 等. BOPPPS 联合情景模拟法在高职内科护理教学中的应用[J]. *护理研究*, 2022, 36(22):4074-4077.
- [2] 李世云, 郭盛丽, 马园园. CBL 模式联合加涅教学理论对手术室实习护生主观能动性 & 出科考试成绩的影响[J]. *河南医学研究*, 2022, 31(8):1494-1497.
- [3] 郝艳梅. 护生自评式教学模式在神经内科护理教学中的应用[J]. *内蒙古医学杂志*, 2022, 54(7):863-864.
- [4] 张姮, 张钰群, 陈丽霞, 等. 本科护生叙事护理意识水平的调查和影响因素分析[J]. *循证护理*, 2022, 8(20):2775-2780.
- [5] 张江, 杨秉坤, 平文波, 等. 基于目标教学理论的雨课堂联合情景模拟在放射治疗科实习护生带教中的应用[J]. *昆明医科大学学报*, 2022, 43(11):172-177.
- [6] 李文, 贺葵. 护士长引领型教学模式在护生临床实习中的应用效果[J]. *现代医药卫生*, 2022, 38(17):3024-3027.
- [7] 吴秋虹, 郭晓剑. CBL+PBL 教学法在甲状腺外科护生带教中的应用效果[J]. *中国高等医学教育*, 2022(7):89-90.
- [8] 傅栩. 反思性教学结合 CBL 教学法在心血管内科护生带教中的应用[J]. *中国高等医学教育*, 2022(12):119-120.
- [9] GRAHAM G. Learning by doing: a guide to teaching and learning methods[M]. Oxford: Oxford Polytechnic, 1988: 112-117.
- [10] 蒋燕, 吴俊丹, 张正艳. 基于核心胜任力的临床路径教学模式在消化内科实习护生带教中的应用[J]. *护理实践与研究*, 2022, 19(19):2983-2987.
- [11] 彭美慈, 汪国成, 陈基乐, 等. 批判性思维能力测量表的信效度测试研究[J]. *中华护理杂志*, 2004, 39(9):7-10.
- [12] 王睿. PBL 和 CBL 教学方法在呼吸危重症教学中的应用[J]. *中国病案*, 2019, 20(1):69-71.
- [13] 彭静, 陈静薇, 欧慧萍, 等. Gibbs 反思循环联合情景模拟教学在专培护士中的应用[J]. *中国继续医学教育*, 2022, 14(4):69-73.
- [14] 徐秋宁, 王芳, 陈璐, 等. Gibbs 反思循环模式在神经外科护生评判性思维能力培养中的应用[J]. *现代临床护理*, 2020, 19(10):51-57.

(收稿日期:2024-02-25 修回日期:2024-10-20)